



HOSPITAL VETERINÁRIO DA ANCLIVEPA-SP

DATA: 23/03/2023

PACIENTE: NANUKE / EMILY (517166)

RELATÓRIO ULTRASSONOGRÁFICO

Bexiga: distensão moderada, conteúdo anecoico com debris celulares finos ecogênicos em suspensão ao balotamento (sangue / pus / muco) em parede dorso caudal há um aglomerado de sedimentos hiperecóticos densos pouco produtores de sombra acústica com interface irregular e aspecto granuloso, paredes normoespessas (0,43cm) estratificação mantida, trígono mantido. Uretra caudal preservada. Uretra peniana preservada não há litíases no trajeto.

Rins e Ureteres: em topografia habitual (RD 5,65cm / RE 5,0cm), contornos pouco definidos, parênquima grosseiro normoeecóico, perda da distinção e proporção cortico medular principalmente no direito, sistema pielocalicial preservado. Ureteres não caracterizados.

Baço: em topografia habitual com dimensões mantidas, parênquima homogêneo normoeecóico, vasos preservados.

Fígado: parênquima grosseiro tendendo a hiperecoico, com volume levemente reduzido, margens finas e regulares. Diafragma mantido, vasos preservados. **Vesícula biliar:** caracterizada com leve distensão por conteúdo anecóico com discreta quantidade de sedimentos em suspensão.

Estômago: contraído sem conteúdo luminal. Pâncreas: não avaliado.

Alças Intestinais: segmentos intestinais passíveis de avaliação com parâmetros ultrassonográficos preservados, lúmen sem conteúdo fecal. Sem sinais de obstrução.

Próstata: leve aumento do tamanho (3,63cm x 3,79cm) com parênquima grosseiro com ecogenicidade mista – há micropontos de císticos dispersos pelo parênquima, uretra prostática preservada.

Testículos: parâmetros preservados

Observações: Ausência de líquido livre


Dra. PAULA NOGUEIRA CUNHA
MV CLINICA GERAL - APERFEIÇOAMENTO ULTRA-SONOGRAFIA
CRMV 13618-SP
CPF 122.038.818-10

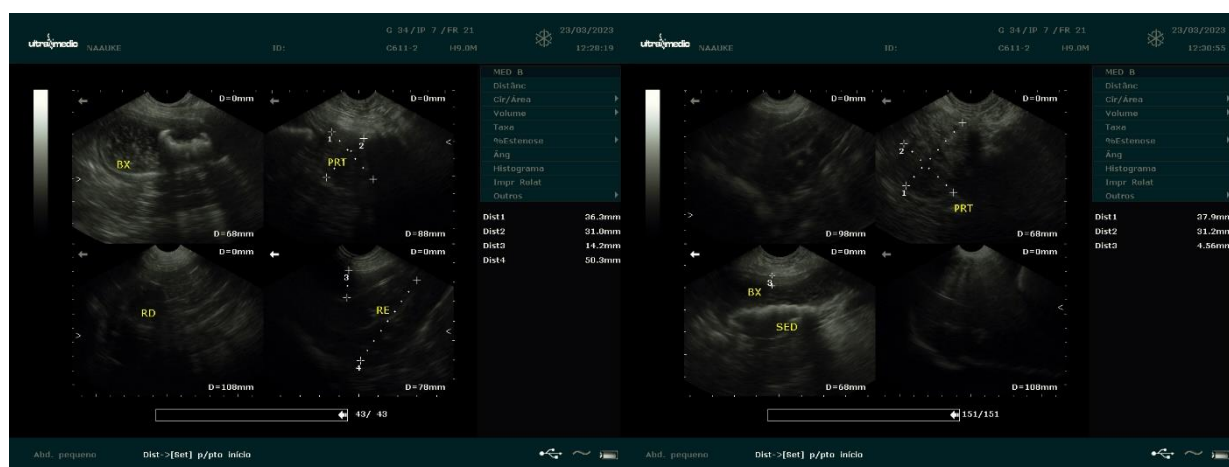
IMPRESSÃO SONOGRÁFICA:

Prostatite / Neoplasia prostática.

Cistite associada a grande quantidade de debris ecogênicos flutuantes e há uma glomeração de sedimentos hiperecóticos pouco produtores de sombra acústica com interface irregular e aspecto granuloso sem movimento ao balotamento.

Hepatopatia crônica ou senil

Nefropatia crônica ou senil bilateral sendo o rim direito com maior evidência de alteração.



Dra. PAULA NOGUEIRA CUNHA
MV CLINICA GERAL - APERFEIÇOAMENTO ULTRA-SONOGRAFIA
CRMV 13618-SP
CPF 122.038.818-10