



# HOSPITAL VETERINÁRIO DA ANCLIVEPA-SP

DATA: 13/03/2023

PACIENTE: MEL / ENDERSON (521098)

## RELATÓRIO ULTRASONOGRÁFICO

**Bexiga:** pequena distensão, conteúdo anecoico sem debris com pequena estrutura hiperecoica aderida em parede dorsal mensurada em torno de 0,40cm, paredes normoespessas, estratificação mantida, trígono preservado.

**Rins e Ureteres:** RE 3,19cm / RD 3,54cm, contornos definidos, parênquima homogêneo normoecóico, distinção e proporção cortico medular preservada, sistema pielocalicial mantido. Ausência de mineralizações ou litíases. Ureteres não caracterizados.

**Baço:** em topografia habitual com dimensões preservadas (0,58cm), parênquima homogêneo normoecóico, vasos preservados.

**Fígado:** em topografia habitual, lobos hepáticos com volume preservado, parênquima homogêneo normoecóico, margens afiladas, regulares. Vasos preservados. Ductos intra-hepáticos não caracterizados.

**Vesícula biliar** com repleção adequada preenchida por conteúdo anecóico sem sedimentos paredes normoespessas regulares. Ducto biliar não caracterizado.

**Estômago:** em topografia habitual contraído sem conteúdo, paredes normoespessas, estratificação e motilidade mantida. **Pâncreas:** não caracterizado. **Alças Intestinais:** segmentos intestinais passíveis de avaliação com paredes preservadas, estratificação mantida, sem conteúdo luminal, motilidade mantida.

### Observações:

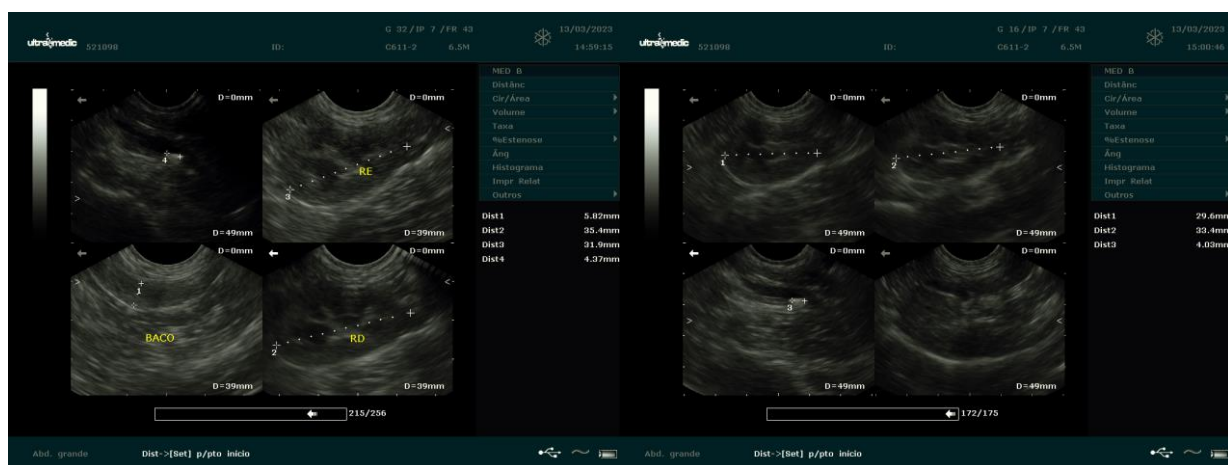
Ausência de líquido livre.

Linfonodos não caracterizados.

  
Dra. PAULA NOGUEIRA CUNHA  
MV CLINICA GERAL - APERFEIÇOAMENTO ULTRA-SONOGRAFIA  
CRMV 13618-SP  
CPF 122.038.818-10

## IMPRESSÃO SONOGRÁFICA:

Cistite associada a presença de pequena estrutura hiperecoico aderida em parede dorsal mensurada em torno de 0,40cm não produtora de sombra acústica



  
Dra. PAULA NOGUEIRA CUNHA  
MV CLINICA GERAL - APERFEIÇOAMENTO ULTRA-SONOGRAFIA  
CRMV 13618-SP  
CPF 122.038.818-10