



# HOSPITAL VETERINÁRIO DA ANCLIVEPA-SP

DATA: 24/03/2023

PACIENTE: TASHA/ EMILENE (525073)

## RELATÓRIO ULTRASSONOGRÁFICO

**Bexiga:** moderada distensão, conteúdo anecoico sem debris, sem sedimentos, paredes finas e regulares, uretra caudal preservada, sem sinais de obstrução.

**Rins e Ureteres:** RE 6,20cm / RD 5,22cm. Contornos definidos, parênquima homogêneo normoecóico, distinção e proporção cortico medular preservada. Sistema pielocalicial preservado. Ureter não caracterizado.

**Baço:** em topografia habitual, dimensões aumentadas (1,96cm), parênquima homogêneo normoecóico, vasos preservados.

**Fígado:** em topografia habitual, lobos hepáticos com volume preservado, parênquima homogêneo normoecóico, margens afiladas, regulares. Vasos intra-hepáticos preservados. Ductos intra-hepáticos preservados. **Vesícula biliar** com distensão moderada, preenchida por conteúdo anecoico. Ducto comum preservado.

**Estômago:** em topografia habitual, distendido por conteúdo mucoide / gasoso em quantidade moderada, paredes normoespessas com manutenção da estratificação e da motilidade. **Píloro** não caracterizado.

**Pâncreas:** não caracterizado.

**Alças Intestinais:** segmentos intestinais passíveis de avaliação com parâmetros ultrassonográficos preservados.

**Útero:** cornos uterinos acentuadamente distendido por conteúdo anecóico diâmetros mensurados em torno de 3,80cm tanto em corno uterino direito quanto esquerdo, paredes finas.

**Ovários** não caracterizados.

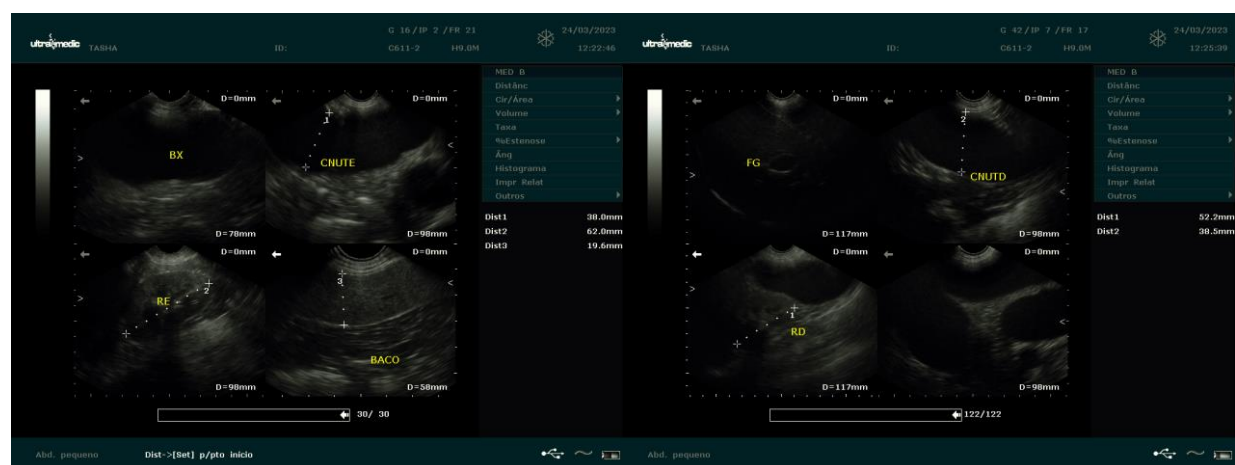
**Observações:** Ausência de líquido livre

  
Dra. PAULA NOGUEIRA CUNHA  
MV CLÍNICA GERAL - APERFEIÇOAMENTO ULTRA-SONOGRAFIA  
CRMV 13618-SP  
CPF 122.038.818-10

## IMPRESSÃO SONOGRÁFICA:

### Esplenomegalia

Dilatação acentuada dos cornos uterinos mensurado em torno de 3,80cm tanto no direito quanto no esquerdo – no sentido longitudinal – compatível com Piometra bilateral.



*Dra. PAULA NOGUEIRA CUNHA*  
 MV CLINICA GERAL - APERFEIÇOAMENTO ULTRA-SONOGRAFIA  
 CRMV 13618-SP  
 CPF 122.038.818-10