

Hospital Veterinário Faculdade Anclivepa

rua bom sucesso 733 Carlos Prates

Eletrocardiograma

Identificação

Identificação: 2023_05_02__16_11	Data: 02/05/2023 16:11:05	Peso: 0,0 kg
Paciente: Shera	Idade: 2 anos e 0 mês	Sexo: Fêmea
Espécie: Cão	Raça: Pastor Belga	
Proprietário: Felipe Oliveira Alves	Solicitante: Daniele Aparecida de Miranda	

Parâmetros Observados

FC Média: 129 bpm	Amplitude de R: 1.67 mV	Duração de T: 32 ms
Amplitude de P: 0.23 mV	Amplitude de S: -0.02 mV	Desnível de ST: 0.03 mV
Duração de P: 40 ms	Duração de QRS: 68 ms	Eixo P: 61.43 °
Intervalo PR: 72 ms	Intervalo QT: 168 ms	Eixo QRS: 81.87 °
Amplitude de Q: -0.31 mV	Amplitude de T: 0.44 mV	

Comentários


As causas para a CAP são a dilatação (remodelamento) atrial, sendo a mais comum; miocardite; neoplasias cardíacas; efeitos pró arritmicos de antirritmicos e causas inespecíficas como: hipertiroidismo, anestésicos e hipocalemia.

Conclusões

Ritmo sinusal com FC média de 129 bpm e presença de marcapasso migratório (fisiológico para a espécie) e presença de um episódio de CAP (complexo atrial prematuro) com pausa não compensatória. Onda T com amplitude maior que 25% da onda R, que sugere hipóxia do miocárdio e/ou distúrbio hidroeletrólítico.

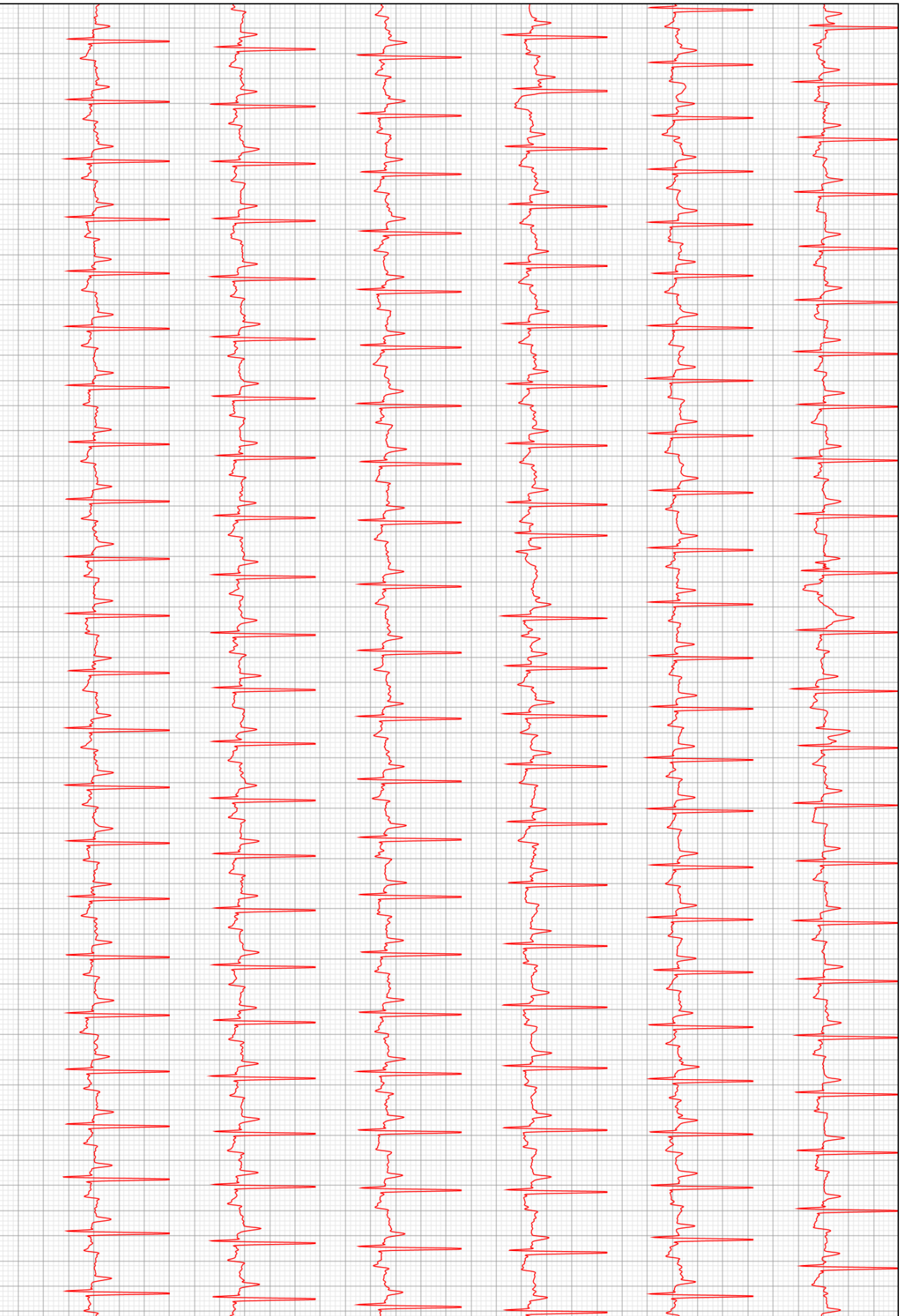
Considerar, a critério clínico, avaliação morfológica cardiopulmonar (ecodopplercardiograma e radiografia torácica) e consulta cardiológica.

O resultado deste exame deve ser confrontado com os achados clínicos e laboratoriais obtidos



Amanda Ladislao Antonio
CRMV: 16174 MG

Assinado eletronicamente por:



D2

