



# HOSPITAL VETERINÁRIO DA ANCLIVEPA-SP

DATA: 24/04/2023

PACIENTE: SNOOPY / FATIMA (456543)

## RELATÓRIO ULTRASSONOGRÁFICO

**Bexiga:** em topografia habitual, com moderada distensão, conteúdo anecóico, paredes discretamente espessadas e irregulares (0,51cm) uretra caudal mantida.

**Rins e Ureteres:** RE 3,41cm / RD 2,91cm. Rins com parênquima grosseiro hiperecoico, contornos pouco definidos, há perda da distinção e da proporção cortico medular - espessamento da cortical, sistema pielocalicial preservado, presença de mineralizações em recessos renais. Ureter não caracterizado.

**Baço:** em topografia habitual, dimensões preservadas(1,35cm) parênquima homogêneo normoecóico, vasos preservados.

**Fígado:** lobos hepáticos com volume mantido, parênquima homogêneo hiperecoico, bordos arredondados regulares. Diafragma mantido. Grandes vasos preservados. **Vesícula biliar:** em topografia habitual com distensão moderada conteúdo anecoico com sedimentos ecogênicos densos em quantidade moderada sem mobilidade, paredes normoespessas. Ductos intra-hepáticos não caracterizados. Ducto biliar comum não caracterizado.

**Estômago:** em topografia habitual distendido por conteúdo gasoso. Motilidade, estratificação mantidas, paredes normoespessas. **Pâncreas:** não caracterizado. **Alças Intestinais:** segmentos intestinais com parâmetros ultrassonográficos preservados.

**Próstata:** não caracterizada

**Testículos:** orquiectomia

**Adrenais:** parâmetros preservados ADD não caracterizada e ADE 1,59cm x 0,42cm

### Observações:

Ausência de líquido livre

Linfonodos aórticos direito e esquerdo císticos.

  
Dra. PAULA NOGUEIRA CUNHA  
MV CLINICA GERAL - APERFEIÇOAMENTO ULTRA-SONOGRAFIA  
CRMV 13618-SP  
CPF 122.038.818-10

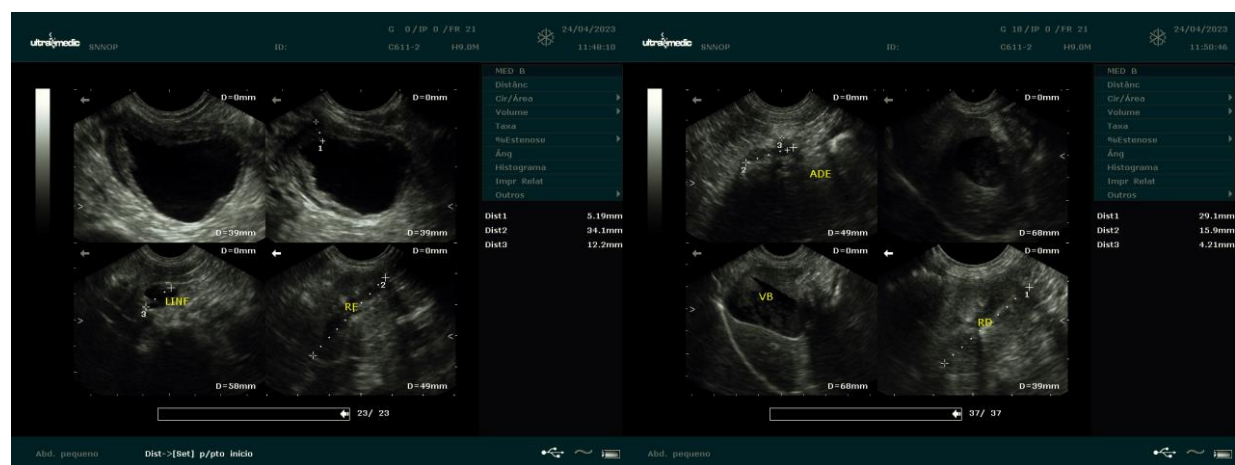
## IMPRESSÃO DIAGNÓSTICA:


Linfonodos aórticos tanto direito quanto esquerdo císticos.

Nefropatia bilateral – senilidade / DRC?

Mucocele moderada a grave

Cistite – bexiga com paredes discretamente espessadas com mucosas levemente irregulares sem debris sem sedimentos



  
Dra. PAULA NOGUEIRA CUNHA  
MV CLINICA GERAL - APERFEIÇOAMENTO ULTRA-SONOGRAFIA  
CRMV 13618-SP  
CPF 122.038.818-10