



HOSPITAL VETERINÁRIO DA ANCLIVEPA-SP

DATA: 27/02/2023

PACIENTE: FOFINHO/ FRANCIELE (466798)

RELATÓRIO ULTRASSONOGRÁFICO

Bexiga: sem distensão, presença de uma estrutura arredondada que ocupa todo o lúmen vesical, possui uma região externa ecogênica (mensurada em torno de 3,0cm) e uma outra região interna hipoeecóica produtora de sombra acústica forte, mensurada em torno de 1,59cm. Uretral caudal não caracterizada.

Rins e Ureteres: assimétricos, RD 3,98cm / RE 2,91cm, contornos definidos. Rim esquerdo com perda da distinção e da proporção cortico medular, sistema pielocalicial caracterizado - presença de litíase (mensuradas em torno de 0,49cm). Ureteres não caracterizados. Rim direito com parênquima grosseiro normoeecóico, distinção e proporção cortico medular mantida, sistema pielocalicial dilatado com pequeno acúmulo de sedimentos hipereecóicos.

Baço: Topografia habitual, contornos definidos, dimensões mantidas, parênquima homogêneo normoeecóico, presença de lesão hipoeecóica de aspecto ulcerativo, há interrupção da capsula na face parietal, mensurada em torno de 1,04cm x 0,72cm. Vasos preservados.

Fígado: Topografia habitual, lobos hepáticos com parênquima homogêneo normoeecóico, bordos afilados, regulares. Vasos preservados. Ductos intra-hepáticos não caracterizados. **Vesícula biliar:** repleção adequada, preenchida por conteúdo anecoico sem sedimentos, paredes normoespessas regulares. Ducto biliar não caracterizado.

Estômago: Topografia habitual, muito distendido por conteúdo padrão gasoso o que interferiu na avaliação das paredes. **Piloro** não caracterizado. **Pâncreas:** Não caracterizado.

Alças Intestinais: Segmentos intestinais passíveis de avaliação com parâmetros ultrassonográficos dentro da normalidade.

Adrenais: não caracterizada – paciente não colaborativo


Dra. PAULA NOGUEIRA CUNHA
MV CLINICA GERAL - APERFEICOAMENTO ULTRA-SONOGRAFIA
CRMV 13618-SP
CPF 122.038.818-10

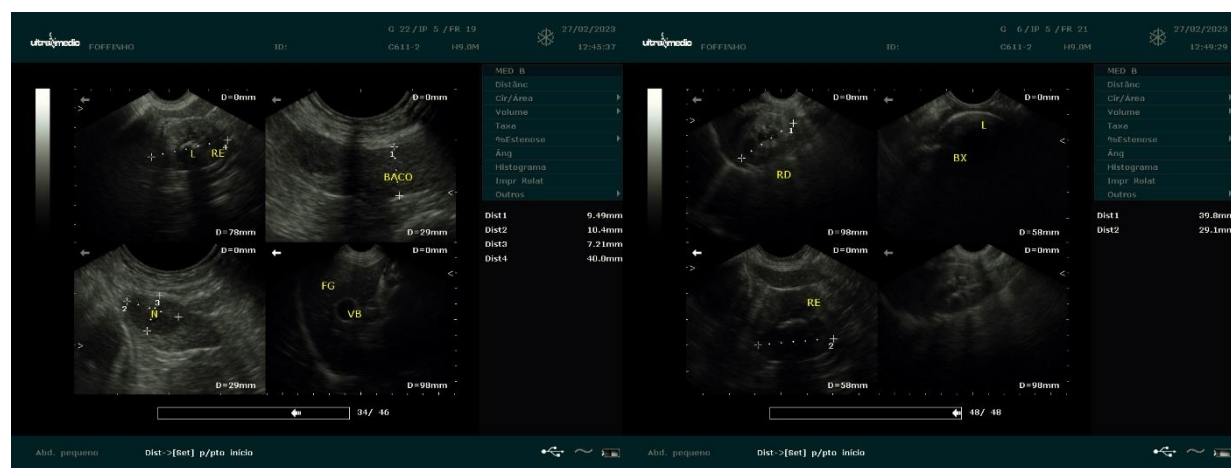
IMPRESSÃO SONOGRÁFICA:

Nefro litíase em rim esquerdo

Pielonefrite em rim direito.

Urolitíase em bexiga

Neoformação (1,0cm x 0,72cm) em face parietal de corpo esplênico.



Dra. PAULA NOGUEIRA CUNHA
MV CLINICA GERAL - APERFEIÇOAMENTO ULTRA-SONOGRAFIA
CRMV 13619-SP
CPF 122.038.818-10