

Nome: Bimbo
Raça: SRD
Espécie: Canina
Tutor: Maria

Idade: 15 anos
Sexo: Macho
Data: 26.12.2022

Laudo Ultrassonográfico

FÍGADO:

Dentro do gradil costal, com dimensões habituais, contornos definidos e margens regulares. Parênquima apresentando ecotextura homogênea e com ecogenicidade elevada. Arquitetura vascular preservada. – Hepatopatia/infiltrado gorduroso.

VESÍCULA BILIAR:

Repleta por conteúdo anecogênico com paredes normoespessadas, presença de conteúdo heterogêneo, amorfo, sobrenadante/depositado ao fundo (Lama Biliar). Não há evidências sonográficas de alterações em vias biliares intra ou extra-hepáticas.

BAÇO:

Dimensões aumentadas (esplenomegalia acentuada) contornos definidos, margens regulares, ecotextura grosseira, heterogênea, de aspecto rendilhado, múltiplas áreas arredondadas hipocogênicas de diversos tamanhos e ecogenicidade reduzida – Imagens podem estar relacionadas a infiltrado neoplásico (linfoma como principal diferencial) outra etiologia esclarecer. Sugere-se histopatológico para elucidação diagnóstica.

RINS:

Em topografia habitual, de dimensões simétricas (Esq. 5,5 cm e Dir. 4,47 cm - em seu maior eixo), arquitetura renal preservada, discreta perda das relações corticomedulares, espessamento das corticais e ecogenicidade elevada. Sem evidências sonográficas de litíase ou hidronefrose. – Nefropatia.

BEXIGA:

Paredes finas, medindo aproximadamente 0,24 cm de espessura, moderada distensão, preenchida por conteúdo anecogênico e homogêneo.

APARELHO REPRODUTOR:

Próstata: intrapelvica - Não caracterizado
Testículos: Não caracterizado

ALÇAS INTESTINAIS:

Em segmento de duodeno nota-se espessamento de parede, medindo aproximadamente 0,50 cm, com presença de conteúdo líquido – Processo inflamatório/infeccioso. Demais segmentos de distribuição topográfica habitual, estratificação parietal preservada, paredes normoespessas (Cólon: 0,2



cm/Jejuno: 0,35 cm), com presença de conteúdo gasoso, pastoso e fecal, ecotextura da mucosa homogênea e peristaltismo evolutivo habitual.

CAVIDADE GÁSTRICA:

Paredes espessadas, medindo aproximadamente 0,68 cm de espessura, estratificação preservada nas porções passíveis de visualização, repleta por líquido – processo inflamatório.

PÂNCREAS:

Ramo Pancreático Direito parcialmente visualizado, margens regulares, ecogenicidade mantida e homogênea, medindo aproximadamente 0,71 cm de largura. Veia pancreaticoduodenal de trajeto e calibre preservados.

ADRENAIS:

Adrenais não caracterizadas

LÍQUIDO LIVRE:

Nota-se presença de discreto líquido livre em cavidade abdominal, mais evidente adjacente ao baço – a esclarecer. Sugere-se acompanhamento ultrassonográfico e análise de líquido cavitário para elucidação diagnóstica.

LINFONODOS:

Linfonodos ilíacos mediais: com dimensões aumentadas, medindo aproximadamente 2,65 cm x 1,12 cm, com ecotextura grosseira e ecogenicidade reduzida. Linfonodos jejunais: com dimensões aumentadas, medindo aproximadamente 3,23 cm x 1,67 cm, com ecotextura grosseira e ecogenicidade reduzida. Linfonodos renais: com dimensões aumentadas, medindo aproximadamente 2,30 cm x 1,59 cm, com ecotextura grosseira e ecogenicidade reduzida. Linfonodos cólico: com dimensões aumentadas, medindo aproximadamente 2,14 cm x 1,09 cm, com ecotextura grosseira e ecogenicidade reduzida. – Linfonodomegalia a esclarecer. Imagens podem estar relacionadas a infiltrado neoplásico (considerar linfoma como principal diferencial). Sugere-se análise histopatológica para elucidação diagnóstica.

OBSERVAÇÃO: Exames de diagnóstico por imagem tem valor presuntivo e devem ser associados aos exames laboratoriais e a clínica do animal. Sugere-se acompanhamento ultrassonográfico conforme a evolução do quadro clínico do paciente e/ou caso o veterinário responsável julgue necessário.

Assinado eletronicamente
M.V. CAROLLINE BOTTOSI
CRMV-SP 45.225



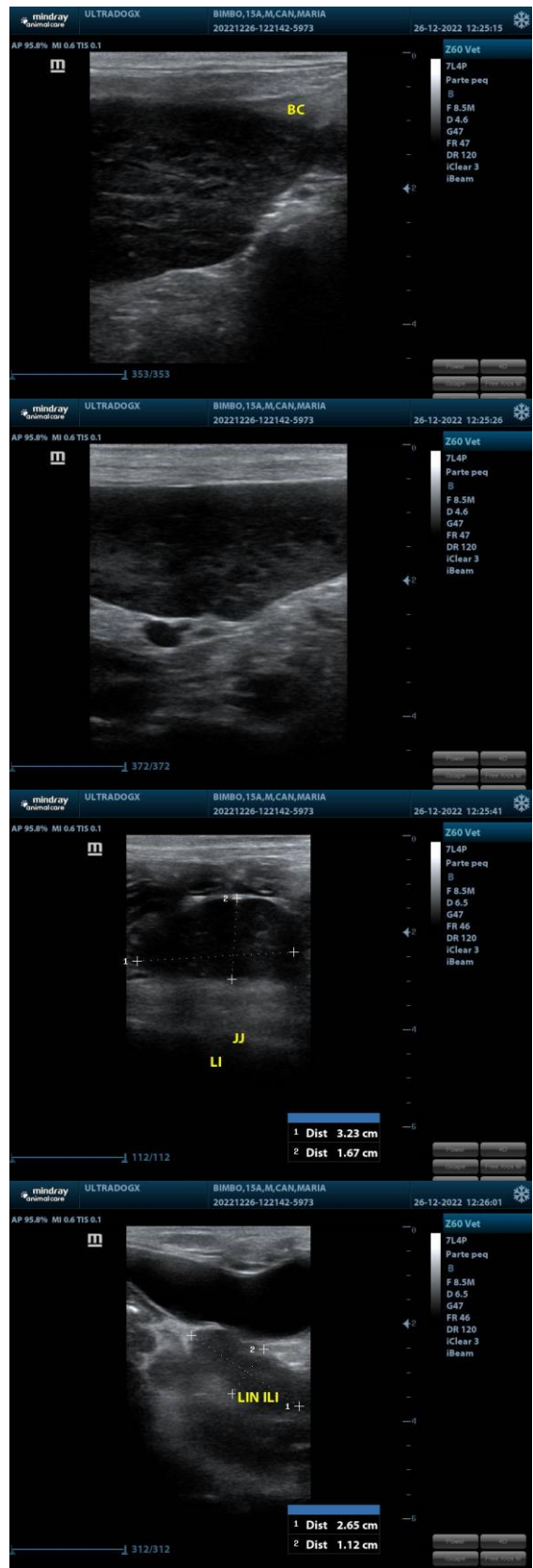
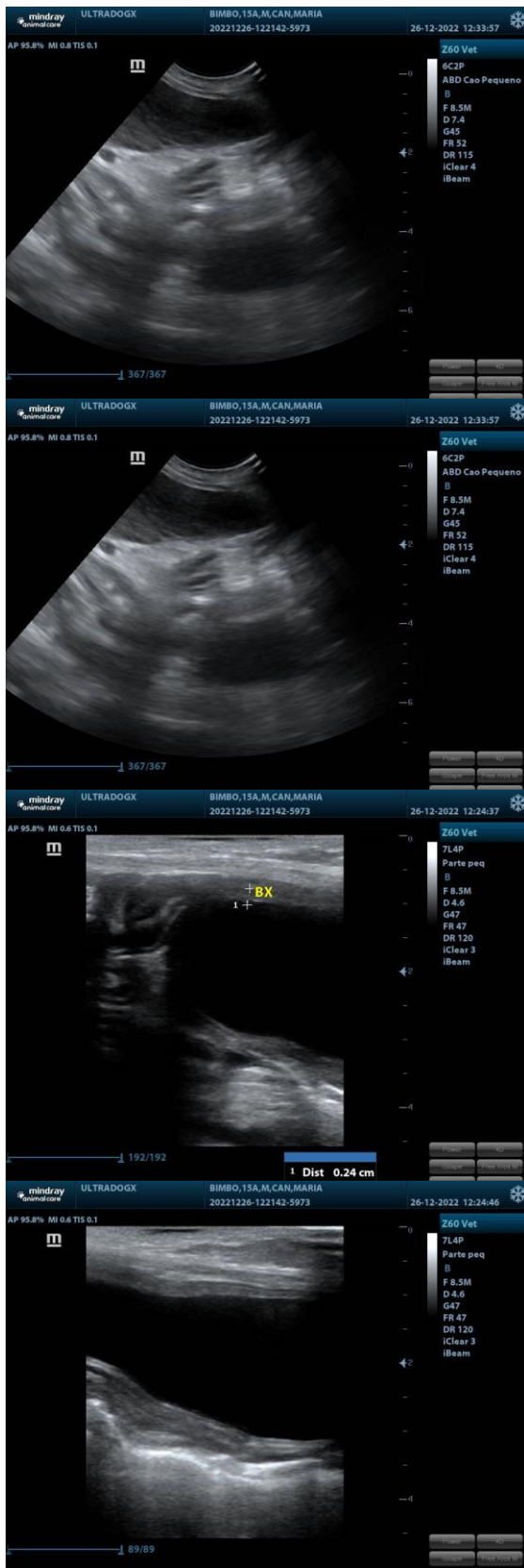
(11)99637-9577



@ultradogx



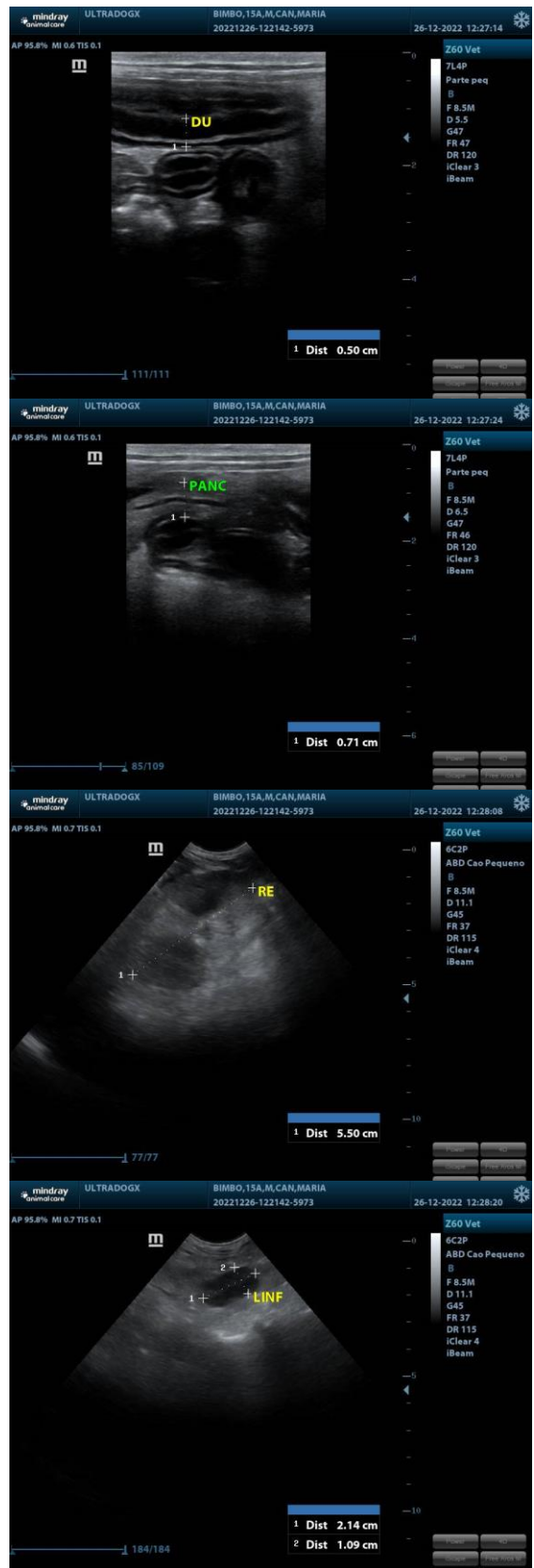
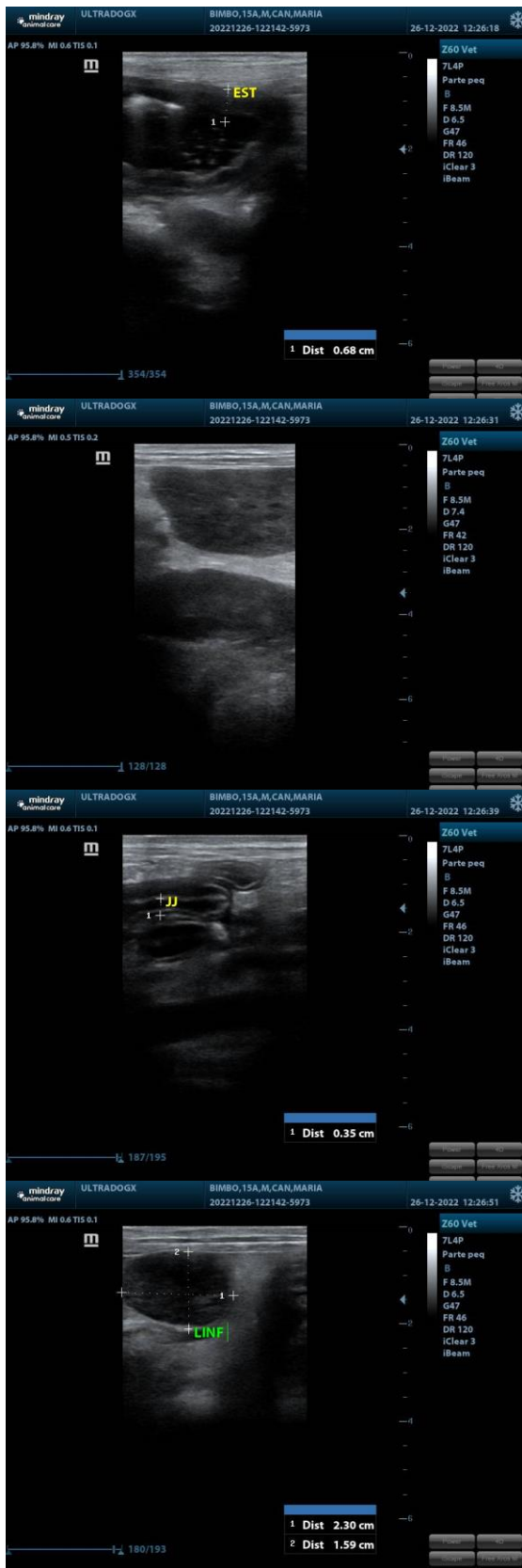
ultradogx@gmail.com



 (11)99637-9577

 @ultradogx

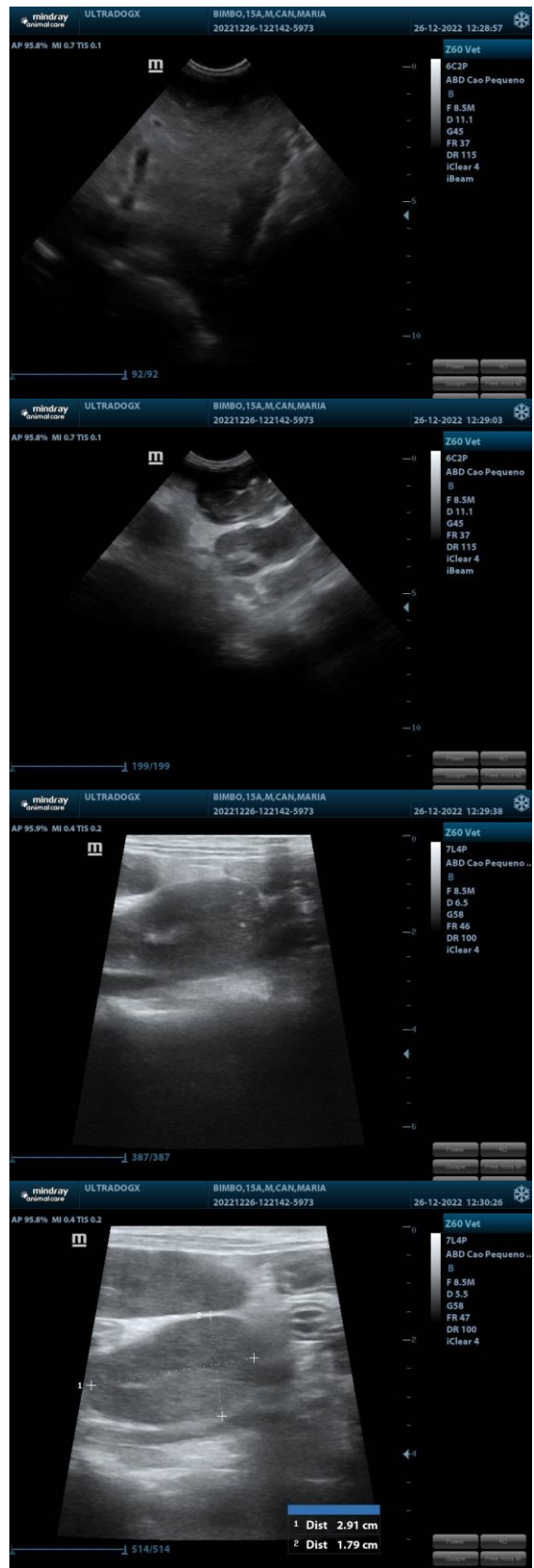
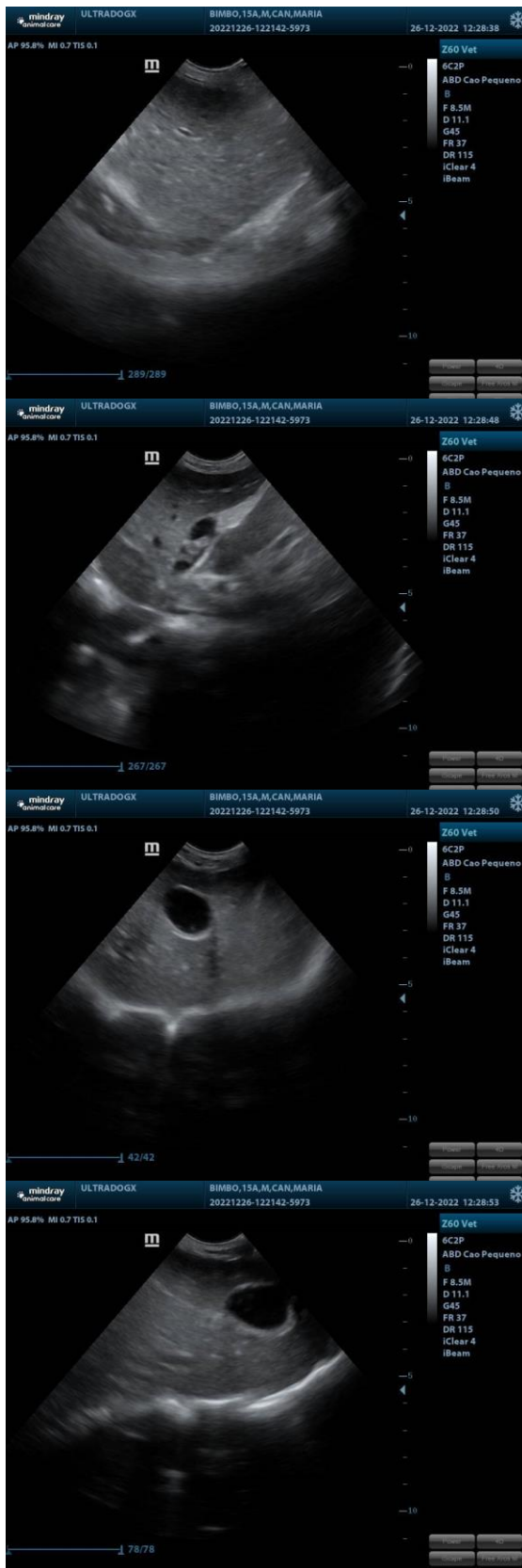
 ultradogx@gmail.com



 (11)99637-9577

 @ultradogx

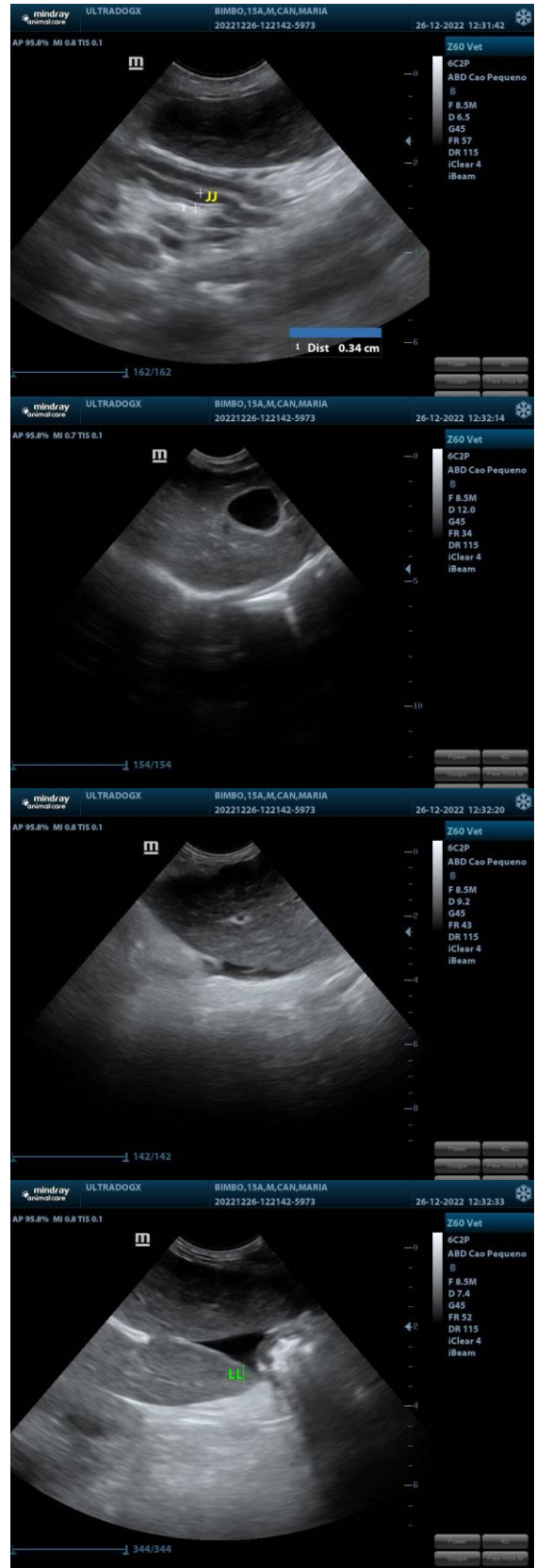
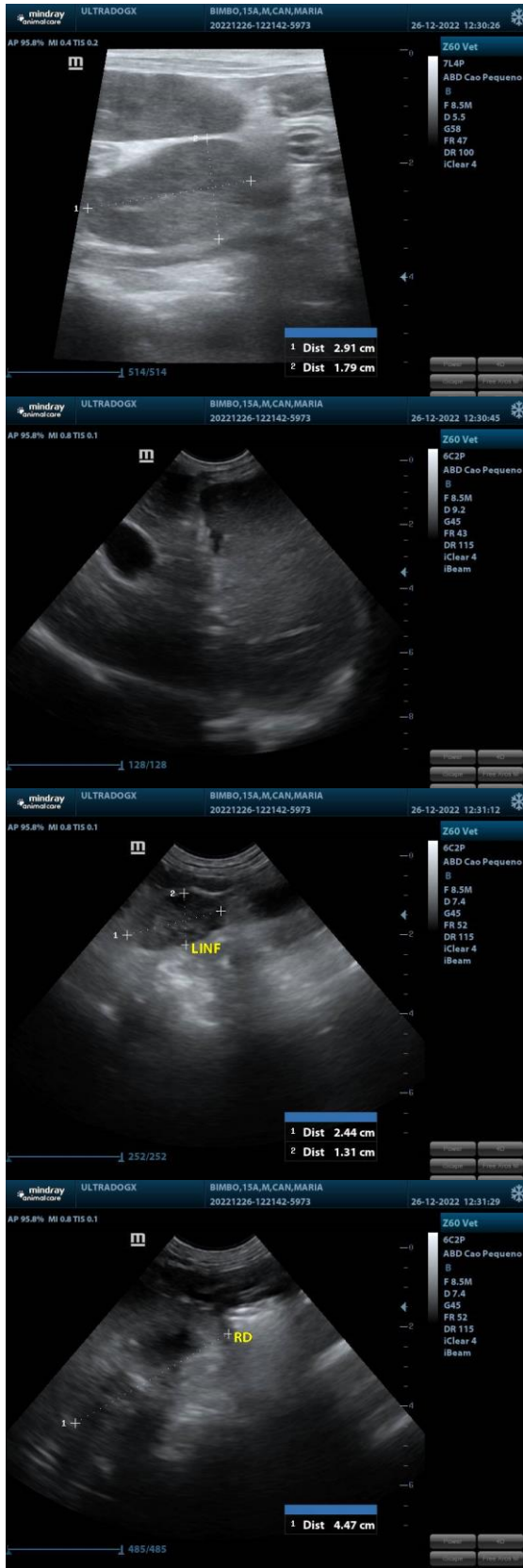
 ultradogx@gmail.com



 (11)99637-9577

 @ultradogx

 ultradogx@gmail.com



 (11)99637-9577

 @ultradogx

 ultradogx@gmail.com

