



# HOSPITAL VETERINÁRIO DA ANCLIVEPA-SP

DATA: 06/04/2023

PACIENTE: JADE / FRANCISCO (529728)

## RELATÓRIO ULTRASONOGRÁFICO

**Bexiga:** em topografia habitual, distensão moderada, conteúdo anecoico sem debris sem sedimentos, paredes regulares normoespessas, presença de micro litíase em parede dorsal mensurada em torno de 0,34cm. Uretra caudal mantida sem dilatação.

**Rins e Ureteres:** dimensões mantidas (RE 3,52cm / RD 4,09cm), contornos definidos, parênquima grosseiro tendendo a hiperecoico, distinção e proporção cortico medular preservada, sistema pielocalicial mantido. Presença de micro mineralizações em recesso renal.

**Baço:** em topografia habitual, dimensões mantidas (0,99cm), parênquima homogêneo normoecóico, vasos preservados.

**Fígado:** Topografia habitual, lobos hepáticos com aumento do volume com parênquima homogêneo hiperecoico. Diafragma preservado. Vasos preservados. Ductos intra-hepáticos não caracterizados. **Vesícula biliar:** repleção adequada com conteúdo anecoico sem sedimentos, paredes normoespessas normoecoica. Ducto biliar não caracterizado.

**Estômago:** parcialmente dilatado por conteúdo anecóico, hipomotilidade com paredes irregulares e severamente espessadas em região de curvatura menor com perda da estratificação mensurada em torno de 0,86cm. **Pâncreas:** reatividade de toda a região topográfica de ramo direito e de corpo pancreático principalmente próximo da parede estomacal espessada. **Alças Intestinais:** segmentos duodenais com mucosa espessa irregular, com motilidade mantida. Segmentos jejunais e colonicos com mucosas evidentes e hiperecóicas sem conteúdo luminal.

## Observações:

Ausência de líquido livre

  
Dra. PAULA NOGUEIRA CUNHA  
MV CLINICA GERAL - APERFEIÇOAMENTO ULTRA-SONOGRAFIA  
CRMV 13618-SP  
CPF 122.038.818-10

## IMPRESSÃO DIAGNÓSTICA:

Pancreatite / esteatite principalmente na região de proximidade com a curvatura menor do estômago.

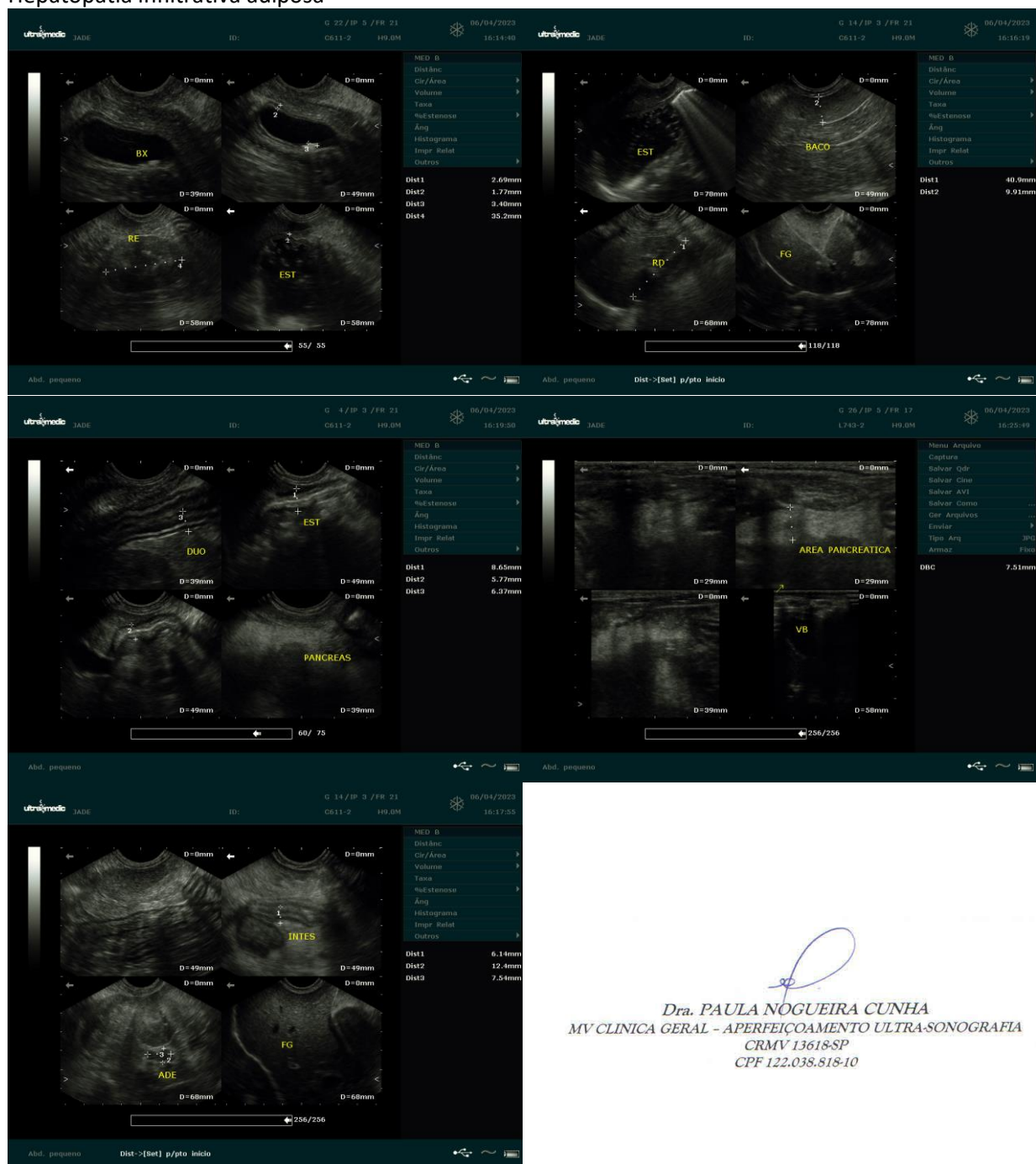
Gastropatia - Espessamento severo (0,86cm) com perda da estratificação da parede estomacal na região de curvatura menor – considerar neoplasia.

Enteropatia crônica – duodenite / jejunitis/ colite

Litíase em bexiga

Mineralizações em recesso renais

Hepatopatia infiltrativa adiposa



*Dra. PAULA NOGUEIRA CUNHA*  
MV CLINICA GERAL - APERFEIÇOAMENTO ULTRA-SONOGRAFIA  
CRMV 13618-SP  
CPF 122.038.818-10