



# HOSPITAL VETERINÁRIO DA ANCLIVEPA-SP

DATA: 02/02/2023

PACIENTE: BENJI / FRANCINE (505423)

## RELATÓRIO ULTRASSONOGRÁFICO

**Bexiga:** em topografia habitual, com distensão moderada, conteúdo anecoico, paredes preservadas, uretra caudal não caracterizada.

**Rins e Ureteres:** RD 3,83cm / RE 3,10cm, em topografia habitual, parênquima homogêneo hiperecoico, contornos mal definidos perda da distinção e proporção cortico medular – espessamento acentuado da cortical, sistema pielocalicial pouco evidente. Ureteres não caracterizados.

**Baço:** em topografia habitual, contornos definidos, dimensões mantidas, parênquima homogêneo hipoecóico, vasos preservados.

**Fígado:** Em topografia habitual, lobos hepáticos com parênquima grosseiro hiperecoico, bordos afilados, regulares. Vasos preservados. Ductos intra-hepáticos não caracterizados. Vesícula biliar: com média repleção preenchida por conteúdo anecóico com sedimento hiperecoico denso depositado em parede dorsal próximo ao ducto. Paredes normoespessas, regulares. Ducto biliar não caracterizado.

**Estômago:** em topografia habitual, contraído sem conteúdo gasoso, paredes normoespessas e regulares, com estratificação e motilidade mantida. Píloro não caracterizado. **Pâncreas:** não caracterizado.

**Alças Intestinais:** os segmentos intestinais com parâmetros ultrassonográficos preservados.

**Próstata:** aumento das dimensões (3,2cm x 2,88cm x 3,50cm) com parênquima grosseiro heterogêneo sem delimitação dos contornos, com área cística em região medial mensurada em torno de 0,90cm x 0,60cm

**Testículos:** ambos com parênquima grosseiro com leve perda da linha mediastinal.

### Observações:

Ausência de líquido livre

  
Dra. PAULA NOGUEIRA CUNHA  
MV CLÍNICA GERAL - APERFEIÇOAMENTO ULTRA-SONOGRAFIA  
CRMV 13618-SP  
CPF 122.038.818-10

## IMPRESSÃO ULTRASSONOGRÁFICA:

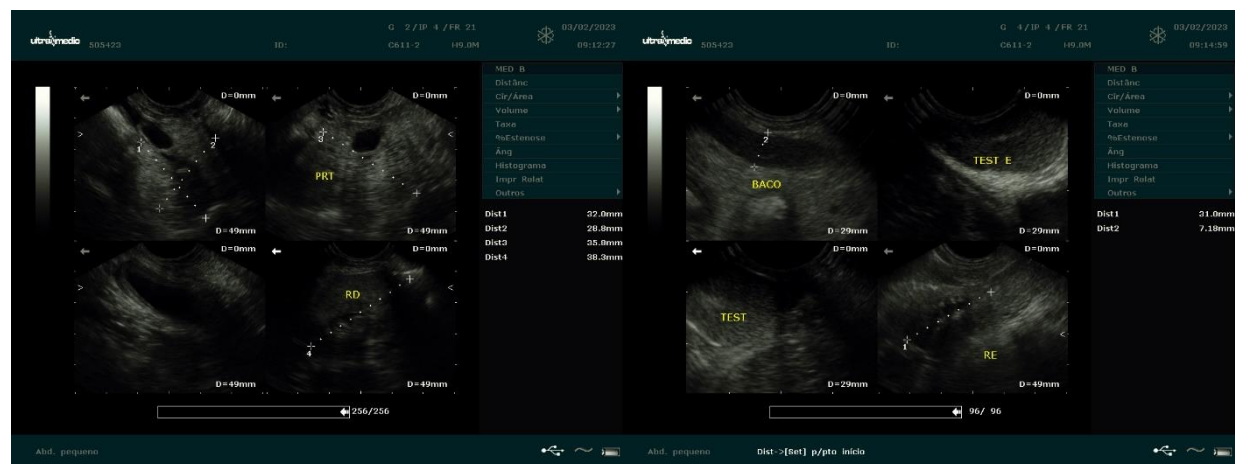
Hepatopatia senil

Colecistite leve e Lama biliar

Hiperplasia prostática / Prostatite e cisto prostático em região médio -cranial mensurado em torno de 0,90cm x 0,60cm.

Nefropatia crônica bilateral moderada a severa

Alteração da morfologia testicular – orquite??



  
Dra. PAULA NOGUEIRA CUNHA  
MV CLINICA GERAL - APERFEIÇOAMENTO ULTRA-SONOGRAFIA  
CRMV 13618-SP  
CPF 122.038.818-10