



HOSPITAL VETERINÁRIO DA ANCLIVEPA-SP

DATA: 27/03/2023

PACIENTE: LAIKA/ FLAVIA (520575)

RELATÓRIO ULTRASONOGRÁFICO

Bexiga: distensão moderada, conteúdo anecoico sem debris sem sedimentos, paredes preservadas regulares, uretra caudal preservada, sem sinais de obstrução.

Rins e Ureteres: RE 5,62cm / RD 5,53cm. Contornos definidos, parênquima homogêneo normoecóico distinção e proporção cortico medular preservada. Sistema pielocalicial preservado. Ureter não caracterizado. Ausência de mineralização.

Baço: em topografia habitual, leve aumento das dimensões (1,96cm), parênquima homogêneo normoecóico, vasos preservados.

Fígado: em topografia habitual, lobos hepáticos volume preservado, parênquima homogêneo normoecóico, margens afiladas. Vasos intra-hepáticos preservados. Ductos intra-hepáticos preservados. **Vesícula biliar** com distensão moderada, preenchida por conteúdo anecoico sem sedimentos, paredes preservadas. Ducto comum preservado.

Estômago: em topografia habitual, contraído sem conteúdo, paredes normoespessas com manutenção da estratificação e da motilidade. **Píloro** não caracterizado. **Pâncreas:** não caracterizado.

Alças Intestinais: segmentos intestinais passíveis de avaliação com parâmetros preservados.

Adrenais: não caracterizadas.

Útero: cornos uterinos não caracterizados totalmente, no lado esquerdo foi possível verificar somente parte do segmento em região próxima da bexiga, o qual encontra-se espesso com aspecto tubular sem conteúdo mensurado em torno de 1,40cm e o corno direito não foi caracterizado. Corpo uterino espesso hipoecóico sem conteúdo.

Ovários: ambos com múltiplas estruturas císticas em seu parênquima OVD 2,26cm x 1,23cm e OVE 2,11cm x 1,90cm

Observação:

Ausência de líquido livre

Linfonodos não caracterizados.


Dra. PAULA NOGUEIRA CUNHA
MV CLINICA GERAL - APERFEIÇOAMENTO ULTRA-SONOGRAFIA
CRMV 13618-SP
CPF 122.038.818-10

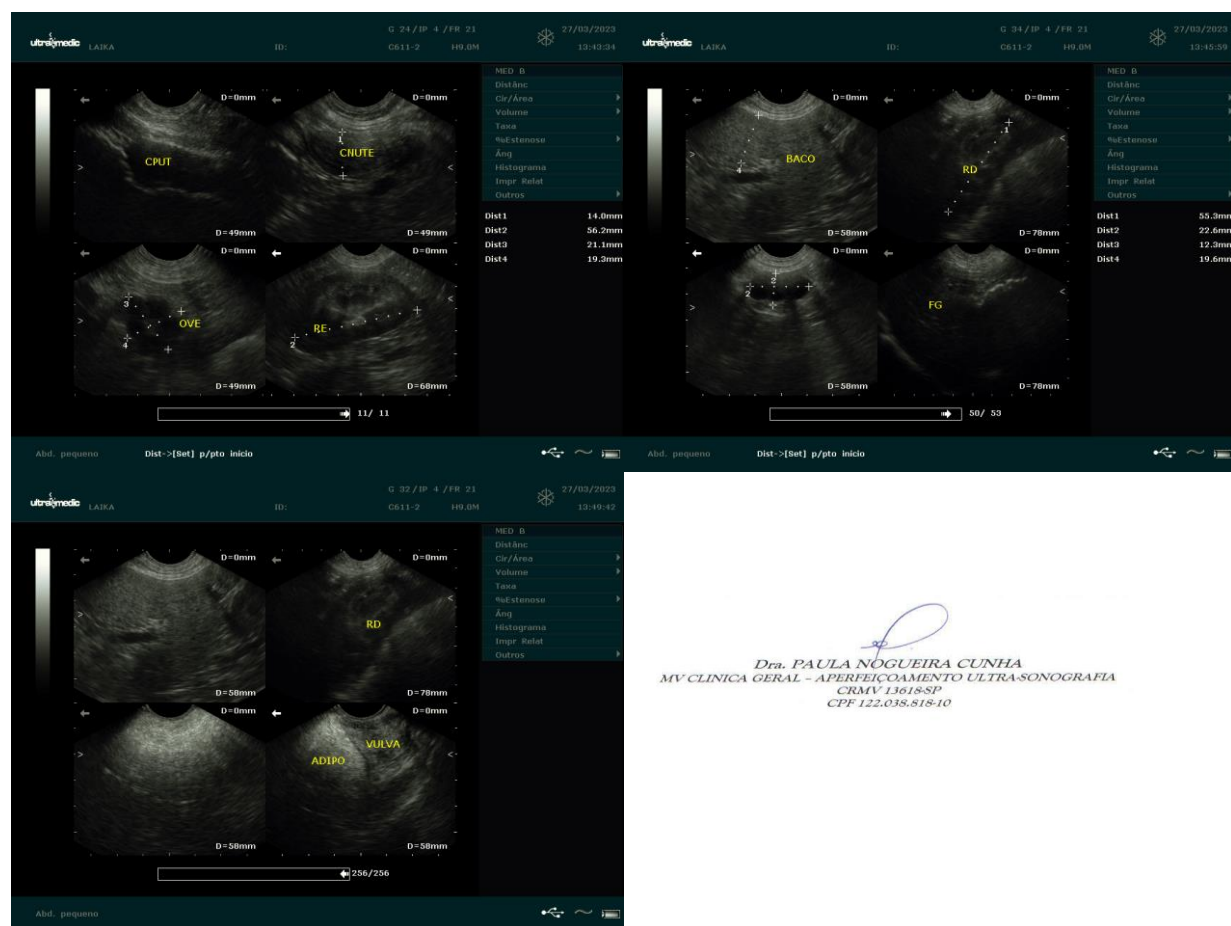
IMPRESSÃO SONOGRÁFICA:

Esplenomegalia leve.

Corno uterino espesso sem conteúdo luminal – sugestivo de fase hormonal ativa

Ovários policísticos – folículos ovulares?? Sugerido acompanhamento ultrassonográficos ou citologia vaginal apar determinar a fase do ciclo estral.

Aumento de volume na região pré vulvar – acúmulo de tecido adiposo não foi possível encontrar área de descontinuidade - a esclarecer.



Dra. PAULA NOGUEIRA CUNHA
MV CLINICA GERAL - APERFEIÇOAMENTO ULTRA-SONOGRAFIA
CRMV 13618-SP
CPF 122.038.818-10