

Nome: Maylon	Idade: não informada	Sexo: macho	Peso: não informado
Espécie: canina	Raça: não informada	Pelagem: não informada	
Tutor(a): Gabrielle	Tel./E-mail: gabrielle8595@gmail.com		
Médico(a) Veterinário(a): Jeniffer		CRMV: não informado	
Tel./E-mail: não informado		Clínica: HVEP	
Nº de fragmentos: três (3)	Material fixador: formol tamponado 10%		
Data de entrada: 23/02/2023	Data de saída: 04/03/2023		

**Histórico informado pelo(a) médico(a) veterinário(a) responsável:** “Apresenta lesões cutâneas há 6 meses de difícil tratamento. Solicitada biópsia incisional pela dermatologista”.

**Suspeita clínica/diagnóstico presuntivo:** não informado.

### **Descrição Macroscópica**

Encaminhados três recipientes identificados como “N1 animal: Maylon tutor: Gabrielle região toracolombar HVEP 23/02/23”, “N2 animal: Maylon tutor: Gabrielle lombar lateral direita HVEP 23/02/23” e “N3 animal: Maylon tutor: Gabrielle lombar esquerda HVEP 23/02/23”. Todos contêm fragmento de pele parda, que variam de 1,6 x 1 x 0,6 cm a 2,2 x 1,7 x 0,6 cm. Apresentam área focal alopecica, espessada e ulcerada.

### **Descrição Microscópica**

**Pele hirsuta (N1, N2 e N3):** a derme superficial e profunda encontram-se difusamente expandidas por proliferação heterogênea composta por incontáveis histiócitos, plasmócitos, linfócitos e neutrófilos; entremeados por fibroblastos reativos. O processo inflamatório estende-se até o subcutâneo e ao redor dos anexos. Nota-se também folículos pilosos rompidos e queratina livre. Ainda, há área focalmente extensa de ulceração na epiderme com deposição de conteúdo necrótico, debris celulares, queratina e inúmeros neutrófilos.

### **Diagnóstico Morfológico**

- **Pele hirsuta (N1, N2 e N3):** dermatite piogranulomatosa crônico-ativa difusa acentuada associada a ruptura de folículos pilosos.

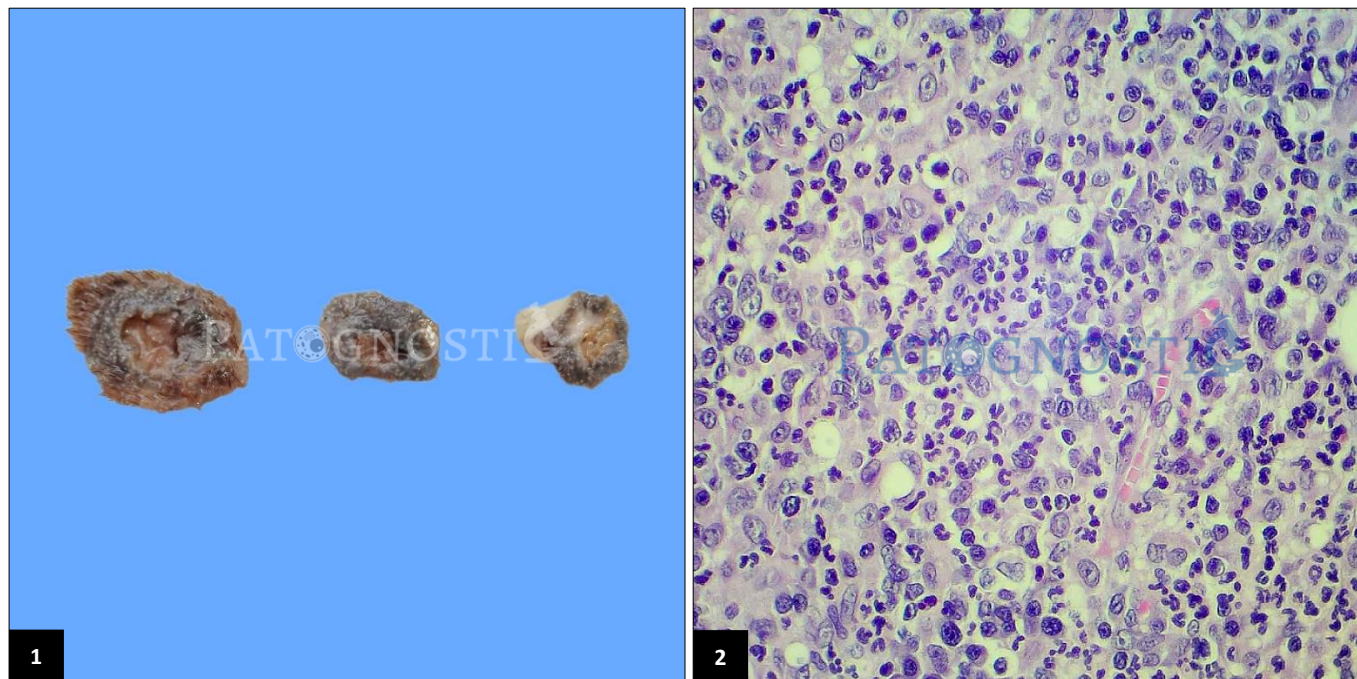
### **Diagnóstico**

**Dermatite piogranulomatosa e furunculose**

### **Comentários**

Não foram visualizados agentes etiológicos que justifiquem o processo inflamatório. Inclui-se como principais diagnósticos diferenciais para o caso em tela: micobacteriose, leishmaniose, piodermite crônica, dermatofitose e reação a corpo estranho. Recomenda-se testes diagnósticos adicionais; tais como cultura e PCR.

**Anexo**



**Figura 1:** fragmentos de pele alopecicos e ulcerados. **Figura 2:** processo inflamatório piogranulomatoso acentuado. HeE. 400x.

Brasília, 4 de março de 2023

*Gustavo A. Gugelmin*  
**Med. Vet. Gustavo Andrade Gugelmin**  
**Especializado em Anatomia Patológica Veterinária**  
**CRMV DF 4572**