



# HOSPITAL VETERINÁRIO DA ANCLIVEPA-SP

DATA: 03/05/2023

PACIENTE: SUZY / GLAUCIA (483275)

## RELATÓRIO ULTRASONOGRÁFICO

**Bexiga:** pequena distensão, conteúdo anecoico, paredes delgadas e regulares, estratificação mantida, trígono mantido. Uretra caudal mantida sem sinais de obstrução.

**Rins e Ureteres:** RE 5,19cm / RD 6,65cm. Parênquima grosseiro hiperecoico, perda da distinção e da proporção cortico medular. Sistema pielocalicial pouco definido. Ureter não caracterizado.

**Baço:** em topografia habitual com dimensões preservadas (1,40cm), parênquima homogêneo normoecóico, vasos preservados.

**Fígado:** em topografia habitual, lobos hepáticos com volume preservado, parênquima grosseiro hiperecoico, margens afiladas, regulares. Vasos intra-hepáticos preservados. Ductos intra-hepáticos preservados. **Vesícula biliar** com distensão pequena, preenchida por conteúdo anecoico com sedimento ecogênico denso. Ducto comum preservado.

**Estômago:** em topografia habitual, distendido por conteúdo gasoso, paredes normoespessas, estratificação mantida e motilidade preservada. Píloro não caracterizado. **Pâncreas:** caracterizado. **Alças Intestinais:** segmentos intestinais passíveis de avaliação com parâmetros preservados.

**Adrenais:** não caracterizadas.

### Observações:

Ausência de líquido livre

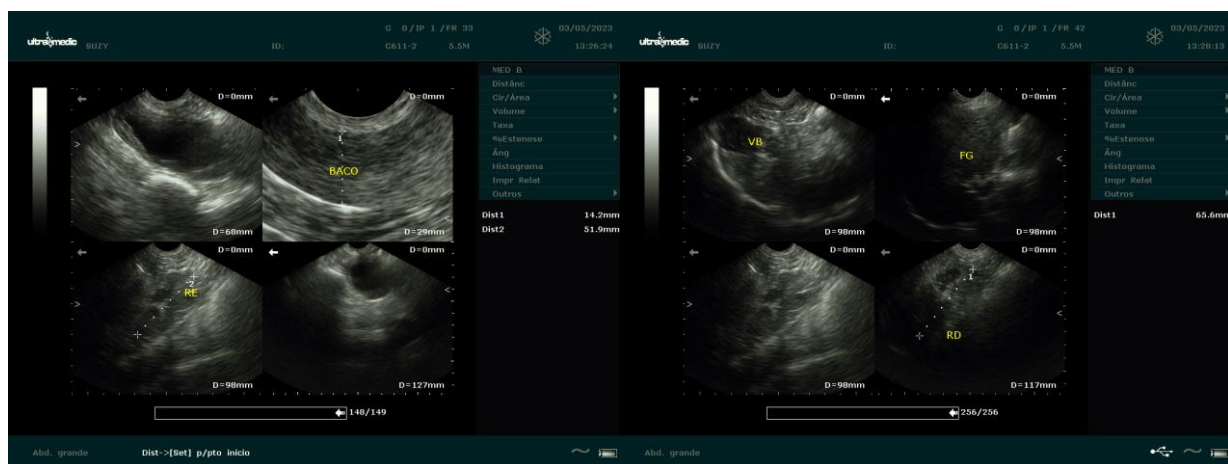
Dra. PAULA NOGUEIRA CUNHA  
MV CLÍNICA GERAL - APERFEIÇOAMENTO ULTRA-SONOGRAFIA  
CRMV 13618-SP  
CPF 122.038.818-10

## IMPRESSÃO DIAGNÓSTICA:

Nefropatia bilateral – DRC??

Hepatopatia crônica

Lama biliar densa



*Dra. PAULA NOGUEIRA CUNHA*  
MV CLINICA GERAL - APERFEIÇOAMENTO ULTRA-SONOGRAFIA  
CRMV 13618-SP  
CPF 122.038.818-10