



HOSPITAL VETERINÁRIO DA ANCLIVEPA-SP

DATA: 31/01/2023

PACIENTE: FRED / GLAUCIA (503350)

RELATÓRIO ULTRASSONOGRÁFICO

Bexiga: com distensão moderada conteúdo anecoico sem sedimentos, paredes finas regulares. Uretra caudal preservada.

Rins e Ureteres: dimensões preservadas (RD 3,56cm / RE 3,66cm), contornos definidos, parênquima homogêneo normoecóico, distinção e da proporção cortico medular preservada, sistema pielocalicial preservado. Ausência de mineralizações.

Baço: em topografia habitual, com dimensões preservadas (1,33cm), parênquima homogêneo normoecóico, vasos preservados.

Fígado: Topografia habitual, lobos hepáticos com parênquima homogêneo normoecóico. Diafragma preservado. Grandes vasos preservados. Ductos intra-hepáticos não caracterizados. Vesícula biliar: repleção adequada, preenchida por conteúdo anecoico sem sedimentos, paredes normoecoica normoespessa. Ducto biliar não caracterizado.

Estômago: distendido por conteúdo gasoso, paredes normoespessas, estratificação preservada, motilidade preservada. Píloro não caracterizado.

Pâncreas: não caracterizado.

Alças Intestinais: os segmentos intestinais passíveis de avaliação se encontram com parâmetros ultrassonográficos preservados.

Próstata: em região pélvica sem janela acústica para avaliação.

Testículos: Esquerdo em topografia habitual com parâmetros ultrassonográficos preservados. Direito em região inguinal abaixo do subcutâneo juntamente com acúmulo moderado de tecido adiposo com parâmetro ultrassonográfico preservado. TE 2,0cm e TD ectópico 1,58cm

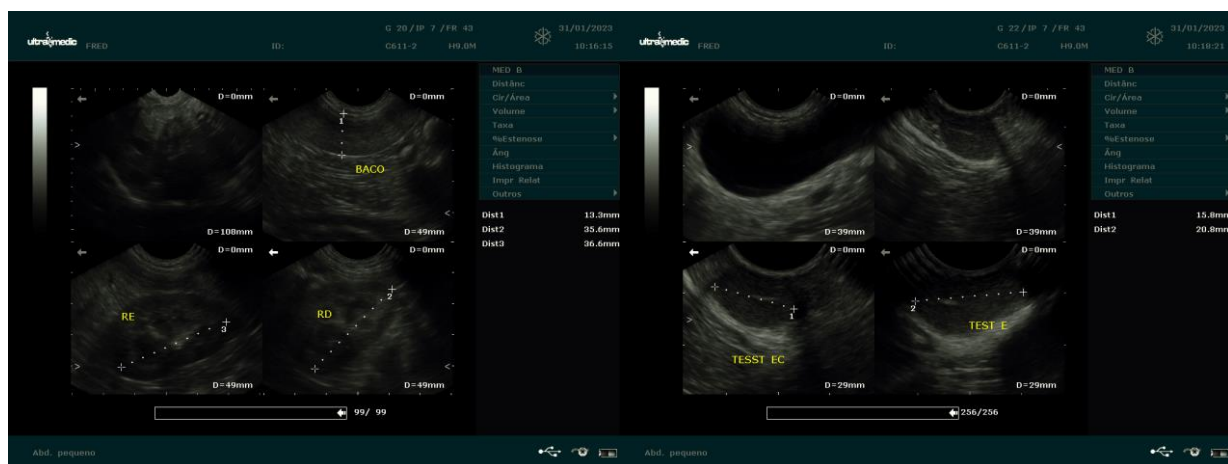
Observações:

Ausência de líquido livre


Dra. PAULA NOGUEIRA CUNHA
MV CLINICA GERAL - APERFEIÇOAMENTO ULTRA-SONOGRAFIA
CRMV 13618-SP
CPF 122.038.818-10

IMPRESSÃO ULTRASSONOGRÁFICA:

Testículo ectópico em região inguinal direita abaixo do subcutâneo juntamente com acúmulo moderado de tecido adiposo.




Dra. PAULA NOGUEIRA CUNHA
MV CLÍNICA GERAL - APERFEIÇOAMENTO ULTRA-SONOGRAFIA
CRMV 13618-SP
CPF 122.038.818-10