



# HOSPITAL VETERINÁRIO DA ANCLIVEPA-SP

DATA: 03/05/2023

PACIENTE: MEL / HEDENISTHENES (514229)

## RELATÓRIO ULTRASONOGRÁFICO

**Bexiga:** pequena distensão, conteúdo anecoico sem debris celulares, sem sedimentos, paredes finas (0,12cm) regulares, uretra caudal preservada, sem sinais de obstrução.

**Rins e Ureteres:** RE 3,33cm / RD 4,11cm. contornos pouco definidos, parênquima grosseiro tendendo a hiperecoico, leve perda da distinção e da proporção cortico medular. Sistema pielocalicial definido. Ureter preservado.

**Baço:** em topografia habitual, leve aumento das dimensões (1,39cm), parênquima heterogêneo de ecogenicidade mista - presença áreas de hiperecóticas distribuídas difusamente pelo parênquima e em alguns pontos há maior concentração formando lesões de contornos irregulares mensuradas em torno de 0,60cm. Hilo esplênico preservados.

**Fígado:** em topografia habitual, lobos hepáticos com volume preservado, parênquima homogêneo normoecóico, margens afiladas, regulares. Vasos intra-hepáticos preservados. Ductos intra-hepáticos preservados. **Vesícula biliar:** com distensão moderada, preenchida por conteúdo anecoico. Ducto comum preservado.

**Estômago:** em topografia habitual, com leve distensão por conteúdo gasoso, paredes normoespessas (0,24cm) manutenção da estratificação e da motilidade. Píloro não caracterizado. **Pâncreas:** ramo direito e corpo caracterizados com parâmetros preservados. **Alças Intestinais:** Os segmentos intestinais avaliados apresentam paredes preservadas, lúmen com moderada distensão por conteúdo gasoso, motilidade mantida.

## Útero e Ovários: OSH

### Observação:

Ausência de líquido livre

Linfonodos não caracterizados.

Reatividade do mesentério em região epigástrica esquerda – próximo de baço e rim esquerdo a esclarecer

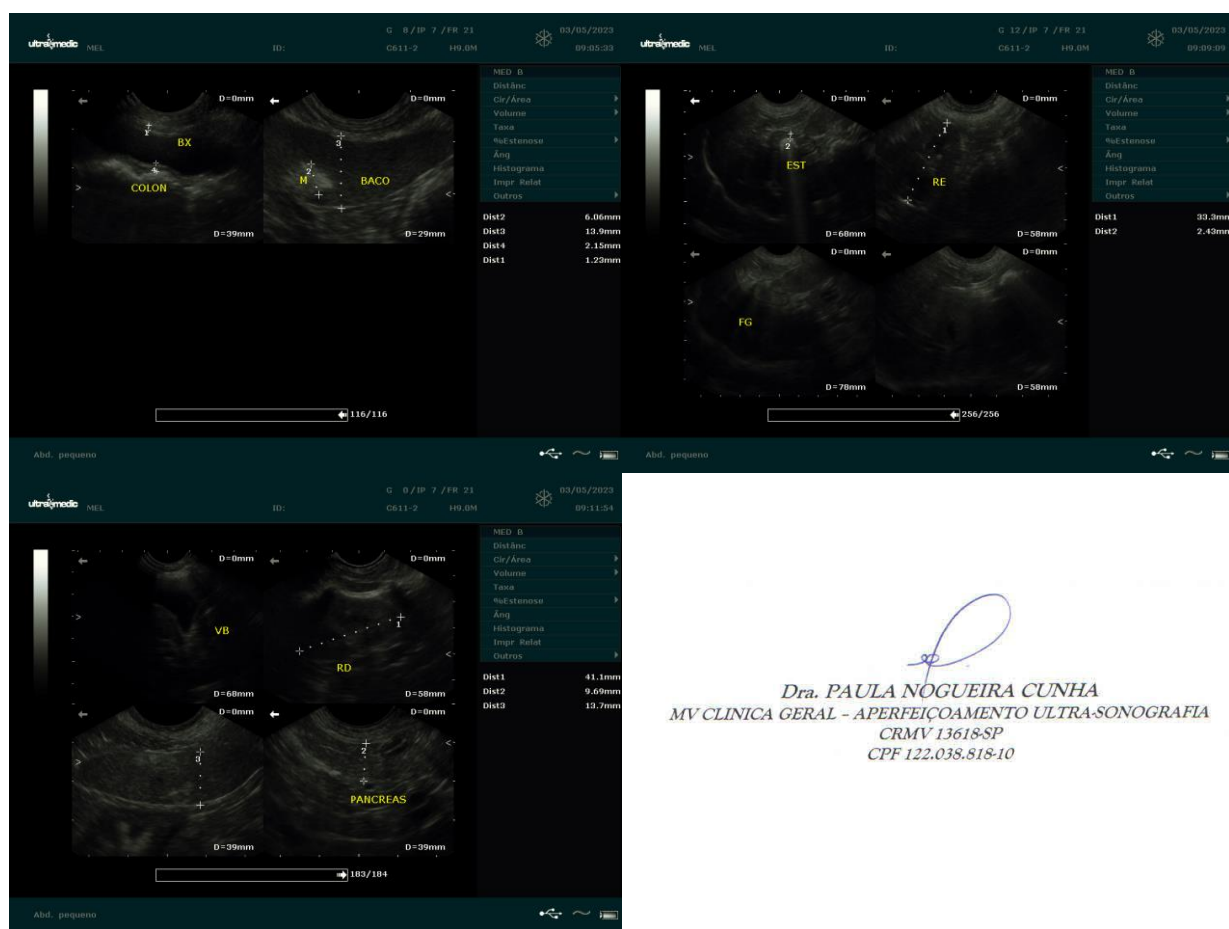
Dra. PAULA NOGUEIRA CUNHA  
MV CLINICA GERAL - APERFEIÇOAMENTO ULTRA-SONOGRAFIA  
CRMV 13618-SP  
CPF 122.038.818-10

## IMPRESSÃO DIAGNÓSTICA:

Rins com aspecto senil / inflamatório

Peritonite na região epigástrica esquerda – sugerido novo ultrassom após controle de dor (paciente com muito desconforto local)

Esplenomegalia leve / lesões hiperecóticas difusas em parênquima esplênico – mineralizações / fibroses



*Dra. PAULA NOGUEIRA CUNHA*  
 MV CLINICA GERAL - APERFEIÇOAMENTO ULTRA-SONOGRAFIA  
 CRMV 13618-SP  
 CPF 122.038.818-10