



HOSPITAL VETERINÁRIO DA ANCLIVEPA-SP

DATA: 27/02/2023

PACIENTE: LILI/ HELOISA (462071)

RELATÓRIO ULTRASONOGRÁFICO

Bexiga: distensão acentuada, conteúdo anecoico sem debris celulares, paredes normoespessas regulares, uretra caudal preservada.

Rins: dimensões diminuídas RE 4,32cm / RD 3,52cm. Rim direito com contornos pouco definidos, parênquima homogêneo hiperecoico, perda da distinção e da proporção cortico medular, sistema pielocalicial pouco visibilizado. Rim esquerdo com contornos irregulares, parênquima heterogêneo hiperecoico, perda acentuada da distinção e da proporção cortico medular, sistema pielocalicial sem definição. Ausência de mineralizações. Ureter não caracterizado.

Baço: em topografia habitual, contornos definidos, dimensões preservadas, parênquima homogêneo e normoecóico, capsulas preservadas, vasos preservados.

Fígado: lobos hepáticos preservados, bordos afilados, parênquima homogêneo normoecóico. Vasos preservados. Diafragma preservado. Ductos intra-hepáticos não caracterizados. **Vesícula biliar** com distensão leve preenchida por conteúdo anecoico sem sedimentos, paredes normoespessas e regulares. Ducto biliar não caracterizado.

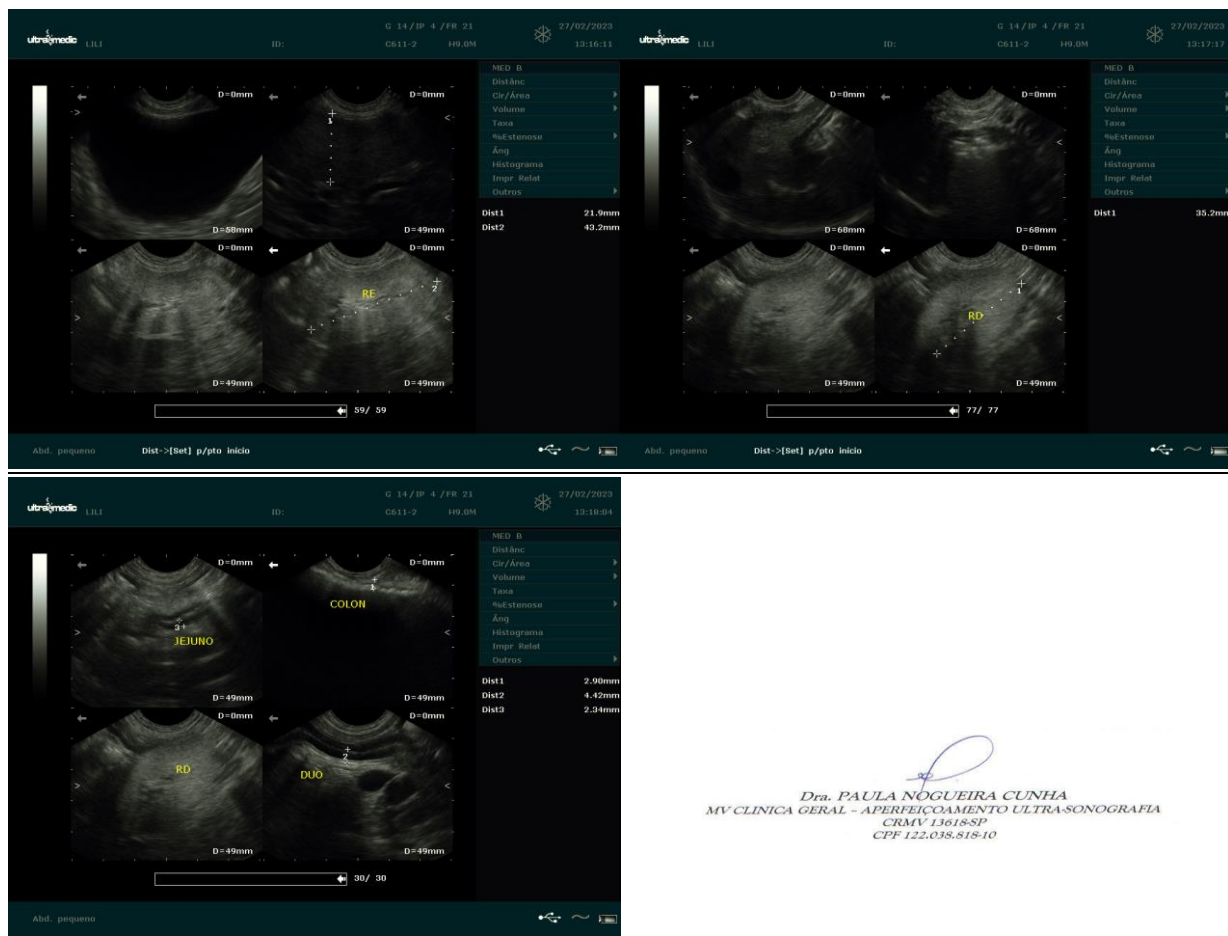
Observações:

Ausência de líquido livre.


Dra. PAULA NOGUEIRA CUNHA
MV CLINICA GERAL - APERFEIÇOAMENTO ULTRA-SONOGRAFIA
CRMV 136188SP
CPF 122.038.818-10

IMPRESSÃO SONOGRÁFICA:

Nefropatia bilateral – displasia renal congênita?? A esclarecer.



Dra. PAULA NOGUEIRA CUNHA
MV CLINICA GERAL - APERFEIÇOAMENTO ULTRA-SONOGRAFIA
CRMV 13618-SP
CPF 122.038.818-10