



HOSPITAL VETERINÁRIO DA ANCLIVEPA-SP

DATA: 24/01/2023

PACIENTE: BELINHA / HAMILTON (501411)

RELATÓRIO ULTRASSONOGRÁFICO

Bexiga:

Em topografia habitual com repleção adequada, conteúdo anecoico com discreta quantidade de debris finos em suspensão, sem sedimentos, paredes preservadas (0,24cm) trígono mantido. Uretral caudal preservada.

Rins e Ureteres:

Em topografia habitual, dimensões mantidas (RE: 3,56cm / RD: 3,40cm), contornos definidos, parênquima homogêneo hiperecoico, perda da distinção e da proporção cortico medular espessamento da cortical. Sistema pielocalicial com leve dilatação principalmente no direito. Ausência de mineralizações ou litíases. Ureteres não caracterizados.

Baço:

Topografia habitual, contornos definidos, leve aumento do tamanho (1,57cm), parênquima homogêneo normoecóico, vasos preservados.

Fígado:

Topografia habitual, lobos hepáticos com parênquima homogêneo normoecóico, volume discretamente diminuído, margens afiladas com leve irregularidade. Vasos preservados. Ductos intra-hepáticos caracterizados – presença de múltiplas estruturas hiperecóicas enfileiradas nos trajetos biliares, a maior mensurada em torno de 0,50cm. **Vesícula biliar:** com repleção pequena, preenchida por conteúdo hipoecóico e múltiplas estruturas amorfas irregulares produtoras de fraca sombra acústica sugestivas de colélitos. Paredes normoespessas. Ducto biliar caracterizado preservado.

Sistema gastrointestinal:

Estômago: Topografia habitual, contraído sem conteúdo, paredes normoespessas regulares, estratificação e motilidade mantida. Píloro não caracterizado.

Pâncreas: não caracterizado.

Alças Intestinais: Segmentos intestinais passíveis de avaliação paredes preservadas, regulares, sem conteúdo luminal, motilidade e estratificação preservadas.

Observações:

Discreta quantidade de líquido livre em região peri hepática direita

Linfonodos não caracterizados.


Dra. PAULA NOGUEIRA CUNHA
MV CLINICA GERAL - APERFEIÇOAMENTO ULTRA-SONOGRAFIA
CRMV 13618-SP
CPF 122.038.818-10

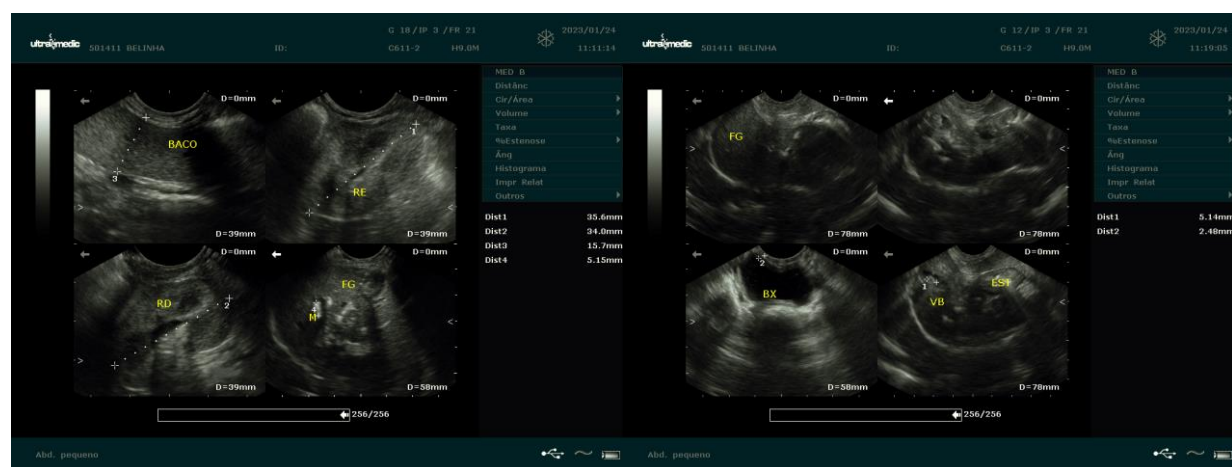
IMPRESSÃO ULTRASSONOGRÁFICA:


Colecistite biliar associada a colélitos.

Ductos intra-hepáticos evidenciados e repletos por colélitos enfileirados e distribuídos pelo parênquima.

Nefropatia bilateral crônica associada a discreta dilatação do sistema pielocalicial bilateral com maior evidência no rim direito – não há sinais de obstrução pós renal.

Discreta esplenomegalia.




Dra. PAULA NOGUEIRA CUNHA
MV CLÍNICA GERAL - APERFEIÇOAMENTO ULTRA-SONOGRAFIA
CRMV 13618-SP
CPF 122.038.818-10