



HOSPITAL VETERINÁRIO DA ANCLIVEPA-SP

DATA: 20/03/2023

PACIENTE: JANUARIO/ ISABEL (523226)

RELATÓRIO ULTRASSONOGRÁFICO

Bexiga: pouco repleta, preenchida por conteúdo anecoico com sedimentos ecogênicos e hiperecóticos densos acumulados em parede dorsal, paredes com espessura adequada e estratificação mantida, trígono preservado, sem sinais de obstrução.

Rins e Ureteres: Topografia habitual, RD 3,69cm / RE 3,41cm. Contornos definidos e regulares, parênquima homogêneo normoecótico, distinção e proporção cortico medular preservada, sistema pielocalicial preservado, ureter preservado. Ausência de mineralizações ou litíases.

Baço: Topografia habitual, contornos definidos, dimensões discretamente aumentadas (1,16cm), parênquima homogêneo normoecótico, vasos preservados.

Fígado: Topografia habitual, lobos hepáticos com volume mantido, parênquima homogêneo hiperecótico, margens arredondadas e regulares. Diafragma preservado. Vasos preservados. Ductos intra-hepáticos não caracterizados. **Vesícula biliar:** com pequena repleção, conteúdo anecoico sem sedimentos, paredes delgadas. Ducto biliar não caracterizado.

Estômago: Topografia habitual, contraído sem conteúdo mucoide /gasoso, paredes normoespessas regulares, estratificação e motilidade mantida. **Píloro** não caracterizado. **Pâncreas:** não caracterizado.

Alças Intestinais: segmentos intestinais passíveis de avaliação com parâmetros ultrassonográficos preservados

Observações:

Ausência de líquido livre

Linfonodos não caracterizados.

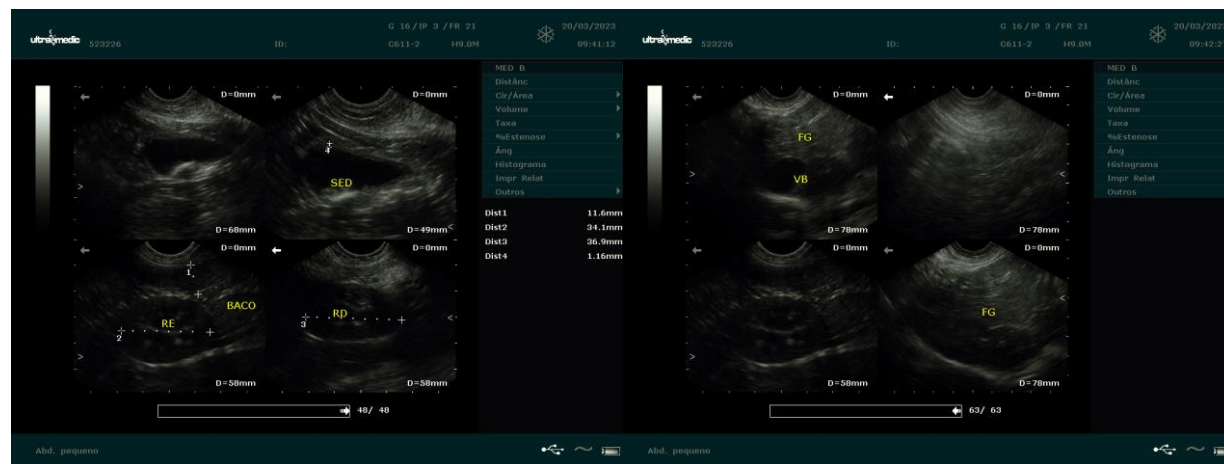

Dra. PAULA NOGUEIRA CUNHA
MV CLINICA GERAL - APERFEIÇOAMENTO ULTRA-SONOGRAFIA
CRMV 13618-SP
CPF 122.038.818-10

IMPRESSÃO SONOGRÁFICA:

Hepatopatia infiltrativa adiposa moderada

Cistite associada a sedimentos ecogênicos e hiperecóticos densos acumulados em parede dorsal

Esplenomegalia leve



Dra. PAULA NOGUEIRA CUNHA
 MV CLÍNICA GERAL - APERFEIÇOAMENTO ULTRA-SONOGRAFIA
 CRMV 13618-SP
 CPF 122.038.818-10