

Nº OS: 114937

Animal: Emily

Data: 29/11/2022

Espécie: Canina

Raça: Spitz Alemão

Sexo: Fêmea

Dt. Nasc.: 28/11/2013

9a 0m 1d

Proprietário: Marcio Feitosa De Melo

CPF:

Telefone: (11) 96712-4980

Endereço: Nro: --

Requisitante: Renata Moretti CRMV-SP 9960

Clínica: Clínica Veterinária Renata Moretti

Endereço: Rua Jarauara Nro: 411 VILA RÉ - SÃO PAULO-SP

Ecodopplercardiograma

Laudo ecocardiográfico.....

Frequência Cardíaca: 90 a 110 bpm

Ritmo: irregular

- Ventrículo Esquerdo

*Septo: Movimento: Normal

Espessura: 0,36 cm/ Normal

*Parede: Movimento: Normal

Espessura: 0,36 cm/ Normal

*Cavidade: Diâmetro diastólico do VE: 2,09 cm /Aumentado

Diâmetro sistólico do VE: 1,12 cm /Aumentado

Diâmetro normalizado do VE: 1,71 /Aumentado

Fração de encurtamento: 46% /Normal

Fração de ejeção: 0,80 /Normal

-Valvas Átrio-Ventriculares:

*Esquerda (Mitral): Degenerada e insuficiente.

*Direita (Tricúspide): insuficiente.

-Valvas semilunares:

* Esquerda (Aórtica): Normal em aspecto e movimentação de suas cúspides.

* Direita (Pulmonar): Normal em aspecto e movimentação de suas cúspides.

-Átrio esquerdo: 1,53 cm/ Normal

-Aorta: 0,93 cm/ Aumentado

-Relação Átrio esquerdo/ Aorta: 1,64 / Aumentado

-Ventrículo direito: Dimensões normais

-Átrio direito: Dimensões normais

-Pericárdio: Dimensões normais

-Contração segmentar: normocinesia difusa.

- Avaliação hemodinâmica e função diastólica

- Fluxo aórtico: Vmax: 0,88 m/s (Grad. Pressão: 3,1 mmHg)

- Fluxo pulmonar: Vmax: 0,82 m/s (Grad. Pressão: 2,7 mmHg)

- Onda E: 0,71 m/s -Onda A: 0,83 m/s - Relação E/A: 0,85 - diminuído

- Tempo de relaxamento isovolumétrico: 51 ms - Relação E/TRIV: 1,39

-O estudo doppler mostrou: -fluxo turbulento em interior de átrio esquerdo -
insuficiência valvar mitral de grau importante-fluxo turbulento em interior de átrio direito - insuficiência valvar
tricúspide de grau discreto. (Vmáx: 2,41m/s | grad. Pressão: 33,3 mmHg)**Observações**-Padrão de enchimento ventricular compatível com distúrbio no relaxamento
ventricular.**Conclusão**

DEGENERAÇÃO DOS FOLHETOS DA VALVA MITRAL (ENDOCARDIOSE).

INSUFICIÊNCIA VALVAR MITRAL DE GRAU IMPORTANTE, COM REPERCUSSÃO HEMODINÂMICA.

INSUFICIÊNCIA VALVAR TRICÚSPIDE DE GRAU DISCRETO.

Data: 29/11/2022

Sexo: Fêmea
Telefone: (11) 96712-4980

CPF:

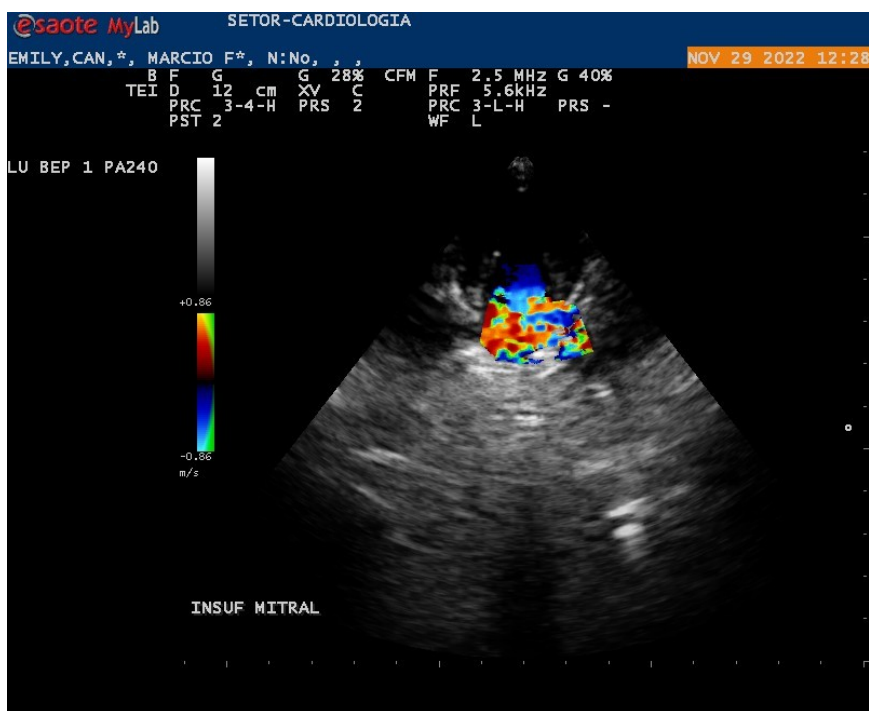
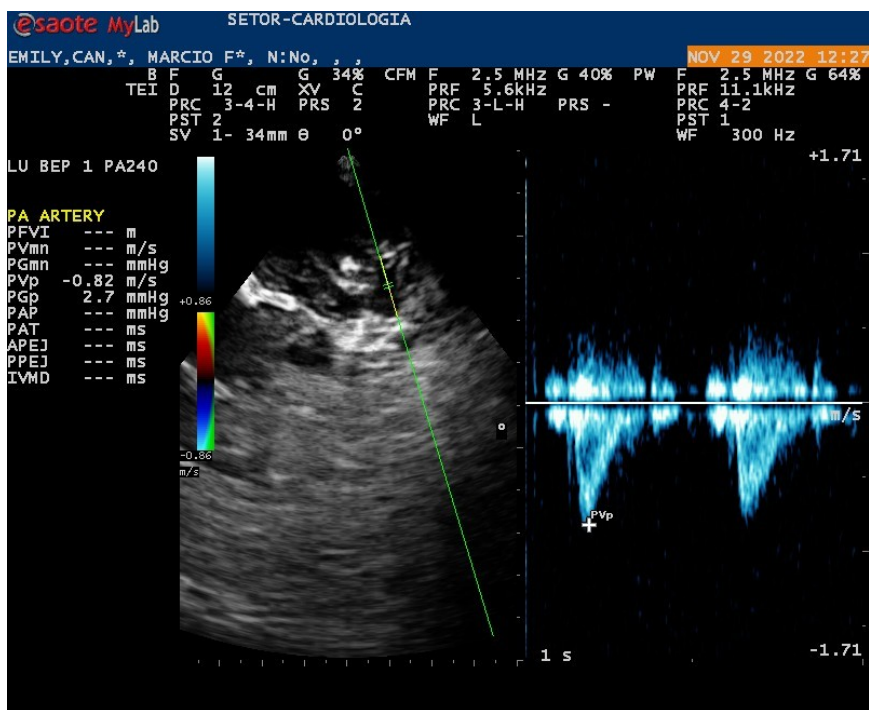
Dt. Nasc.: 28/11/2013

9a 0m 1d

Clinica: Clinica Veterinaria Renata Moretti

Endereço: Rua Jaraguá Nro: 411 VILA RÉ - SÃO PAULO-SP

Ecodopplercardiograma



Data: 29/11/2022

9a 0m 1d

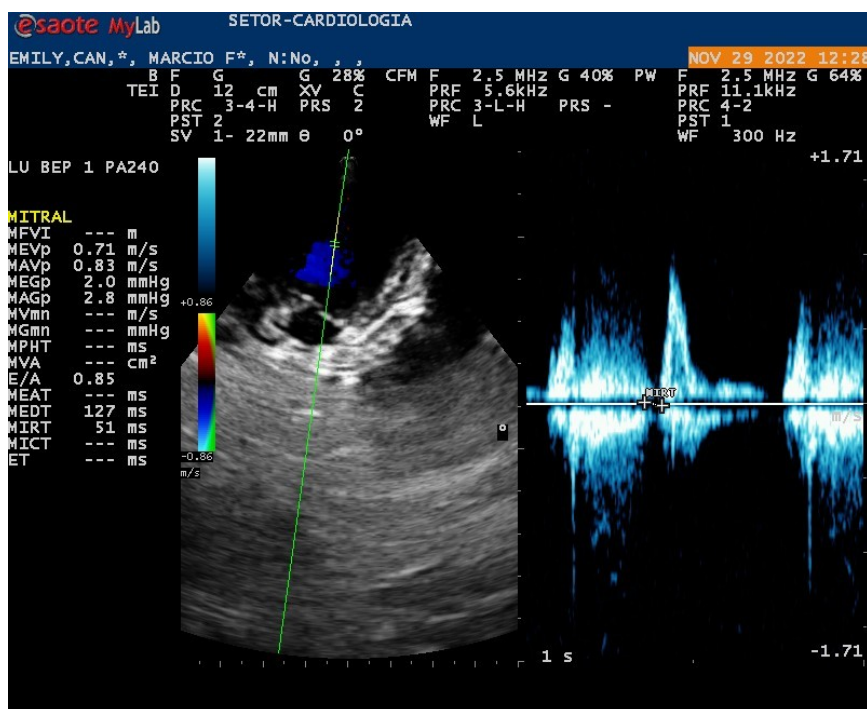
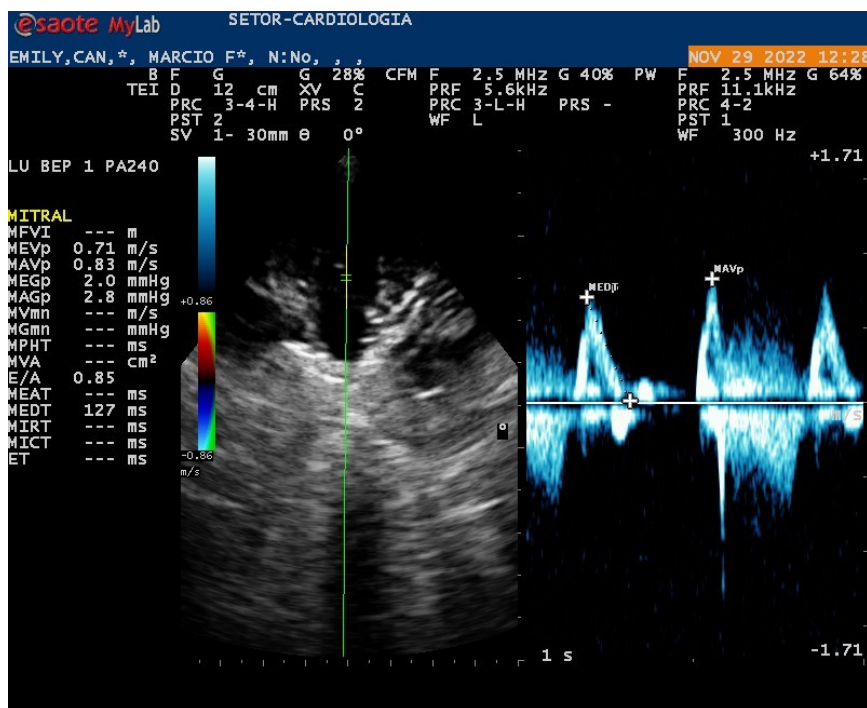
Telefone: (11) 96712-4980

Endereço: Nro: - -

Requisitante: Renata Moretti CRMV-SP 9960

Endereco: Rua Jaraguara Nro: 411 VILA RÉ - SÃO PAULO-SP

Ecodopplercardiograma



Data: 29/11/2022

9a 0m 1d

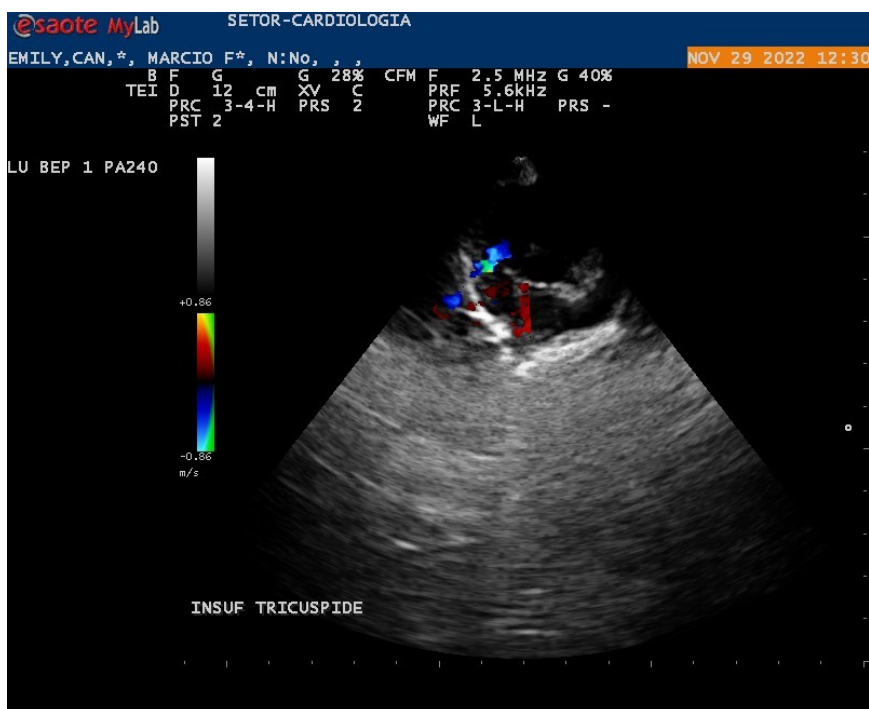
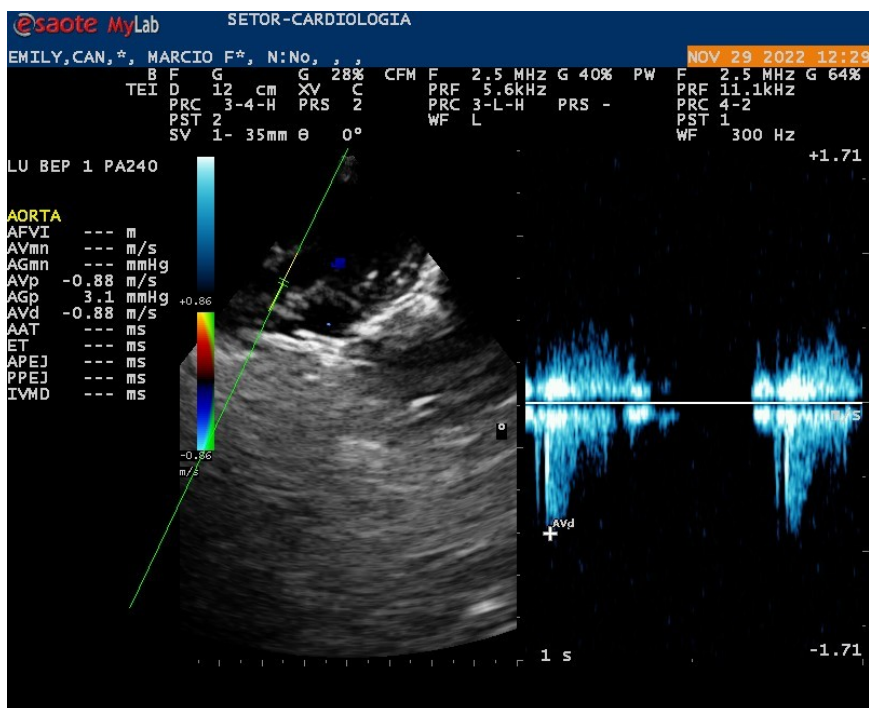
Telefone: (11) 96712-4980

Endereço: Nro: - -

Requisitante: Renata Moretti CRMV-SP 9960

Endereco: Rua Jaraguara Nro: 411 VILA RÉ - SÃO PAULO-SP

Ecodopplercardiograma



Nº OS: 114937

Animal: Emily

Data: 29/11/2022

Espécie: Canina

Raça: Spitz Alemão

Sexo: Fêmea

Dt. Nasc.: 28/11/2013

9a 0m 1d

Proprietário: Marcio Feitosa De Melo

CPF:

Telefone: (11) 96712-4980

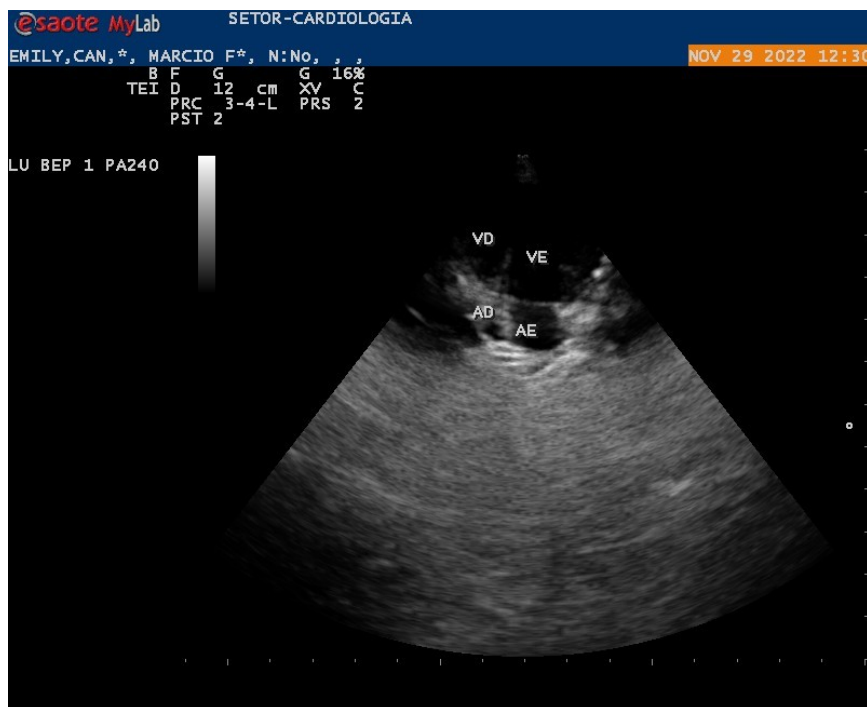
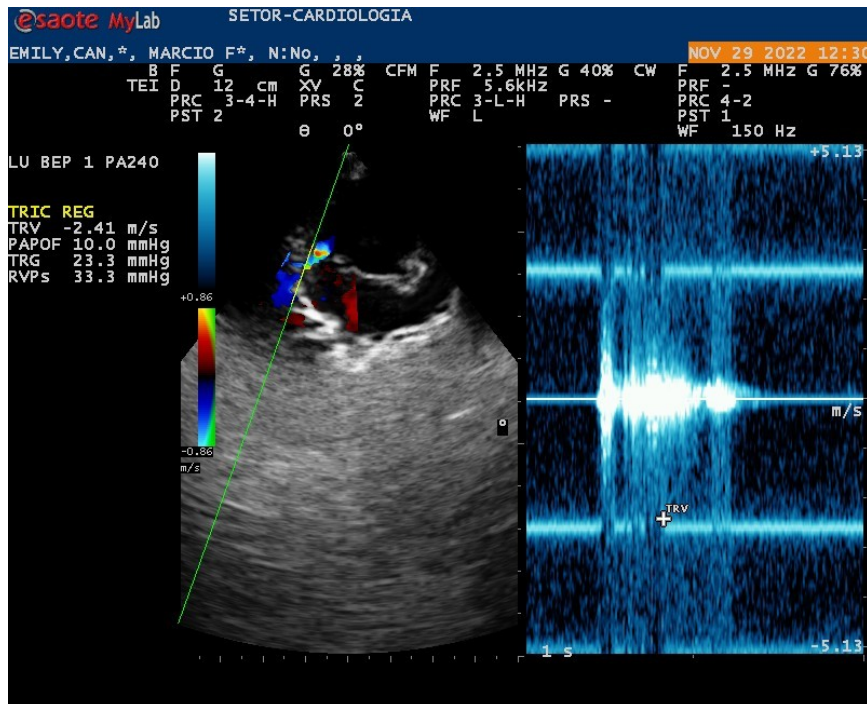
Endereço: Nro: -

Requisitante: Renata Moretti CRMV-SP 9960

Clínica: Clínica Veterinária Renata Moretti

Endereço: Rua Jarauara Nro: 411 VILA RÉ - SÃO PAULO-SP

Ecodopplercardiograma



Nº OS: 114937

Animal: Emily

Data: 29/11/2022

Espécie: Canina

Raça: Spitz Alemão

Sexo: Fêmea

Dt. Nasc.: 28/11/2013

9a 0m 1d

Proprietário: Marcio Feitosa De Melo

CPF:

Telefone: (11) 96712-4980

Endereço: Nro: -

Requisitante: Renata Moretti CRMV-SP 9960

Clínica: Clínica Veterinária Renata Moretti

Endereço: Rua Jarauara Nro: 411 VILA RÉ - SÃO PAULO-SP

Ecodopplercardiograma

