

Nome: Jully

Proprietário: Luiza Maria

ID: 43394

Espécie: Canina

Raça: Shihtzu

Sexo: Fêmea

Idade: 7 meses

Hospital Veterinário Itaquera

Data: 15/12/2022

RELATÓRIO ULTRASSONOGRÁFICO - ABDÔMEN TOTAL

Fígado com dimensões normais, contornos regulares, bordas finas, ecogenicidade mantida e ecotextura preservada. Arquitetura vascular com calibre e trajeto preservados. Vesícula Biliar com paredes finas e lisas, repleta por conteúdo anecogênico (bile) com presença de discreta quantidade de material ecogênico amorfo entremeado (lama biliar).

Baço em topografia habitual com dimensões aumentadas (ultrapassando o polo caudal do rim esquerdo), contornos regulares, ecogenicidade mantida e ecotextura preservada. Achados ultrassonográficos podem estar relacionados com processo inflamatório/infeccioso.

Estômago preenchido por conteúdo predominantemente gasoso e heterogêneo (alimentar), com paredes normoespessas (medindo cerca de 0,27 a 0,31 cm nas porções visibilizadas), regulares e com estratificação parietal preservada.

Alças intestinais em regiões passíveis de avaliação preenchidas por conteúdo gasoso e mucóide, apresentando paredes normoespessas (Cólon descendente: 0,07 a 0,12 cm; Jejuno: 0,22 cm; Duodeno: 0,29 a 0,31 cm), com estratificação parietal preservada e peristaltismo evolutivo. Visibiliza-se em segmento final de cólon descendente presença de estruturas formadoras de sombreamento acústico posterior, medindo a maior delas 1,64 cm e 1,46 cm de comprimento, sem evidências de processo obstrutivo total no momento do exame. Achados ultrassonográficos podem estar relacionados com retenção fecal, não descartando a possibilidade da presença de corpos estranhos, mesmo que menos provável.

Rins simétricos, em topografia habitual, apresentando contornos definidos e regulares com dimensões normais (RE: 4,26 cm e o RD: 4,03 cm, em eixo longitudinal), ecogenicidade preservada e perda parcial de definição corticomedular. Relação de espessura corticomedular preservada. Não há sinais de dilatação de pelvis e/ou litíases.

Glândula adrenal esquerda com dimensões normais (1,43 cm x 0,32 cm – comprimento x espessura do polo caudal), apresentando contornos definidos e regulares, ecogenicidade e ecotextura preservadas. Glândula adrenal direita com dimensões normais (1,52 cm x 0,40 cm – comprimento x espessura do polo caudal), apresentando contornos definidos e regulares, ecogenicidade e ecotextura preservadas.

Pâncreas parcialmente caracterizado no lobo direito, com dimensões normais (medindo cerca de 0,55 cm de espessura), contornos regulares, ecogenicidade mantida e ecotextura preservada.

Bexiga urinária com repleção adequada, apresentando paredes normoespessas (0,12 cm) e preenchida por conteúdo anecogênico homogêneo.

Sem evidências de alterações ultrassonográficas em topografia correspondente a útero e ovários.

Aorta e veia cava caudal com trajeto preservado.

Não há evidências ultrassonográficas sugestivas de presença de linfonodomegalias e/ou presença de líquido livre na cavidade abdominal.

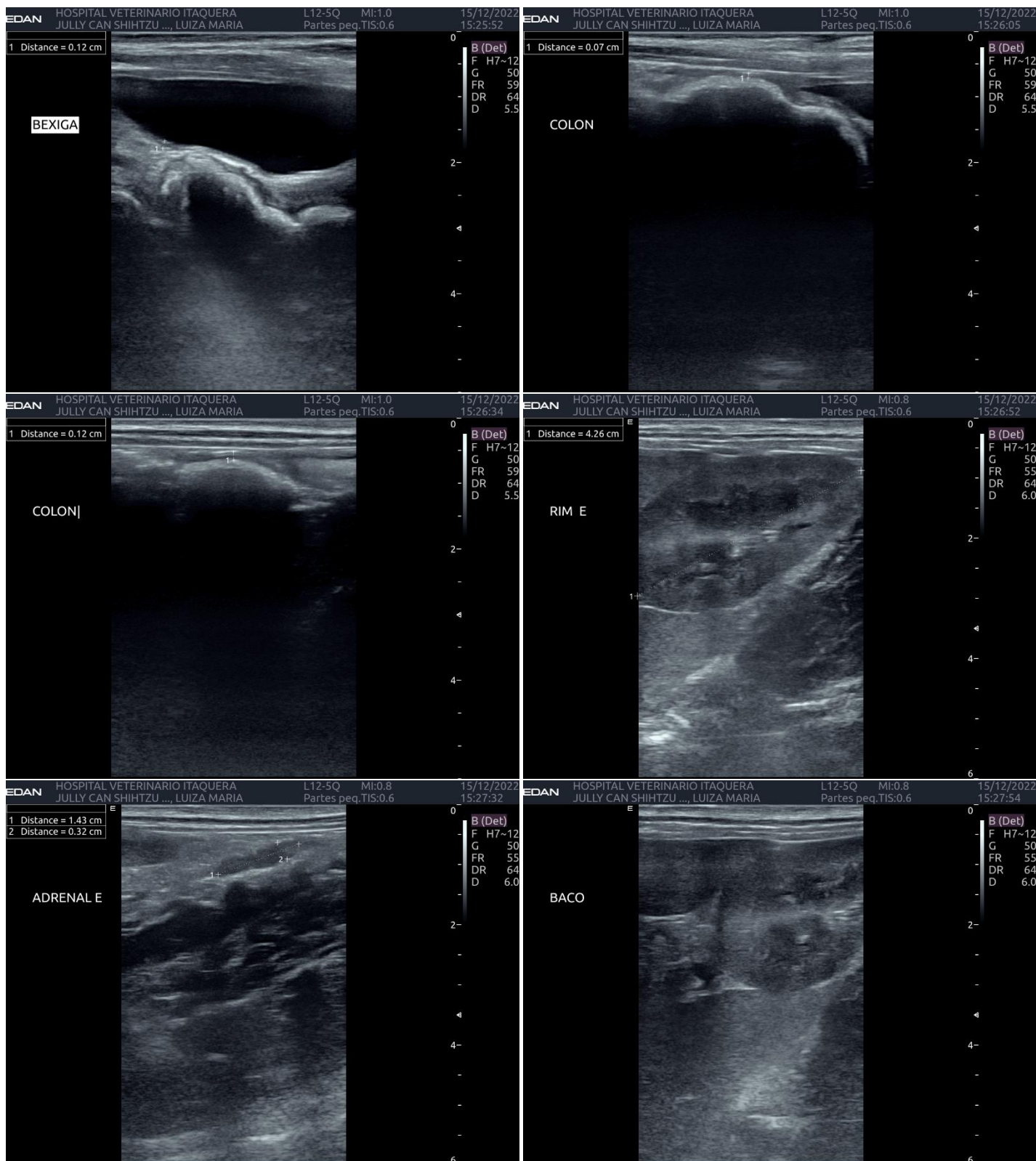
A interpretação dos resultados do ultrassom depende dos dados clínicos e demais exames realizados.

HOSPITAL VETERINÁRIO ITAQUERA

Rua Fontoura Xavier nº 849 – Itaquera – SP

Contato: (11) 2079-1100 / (11) 98862-6029 Whatsapp

Julia Desire Santos
Médica Veterinária
CRMV/SP 58.627

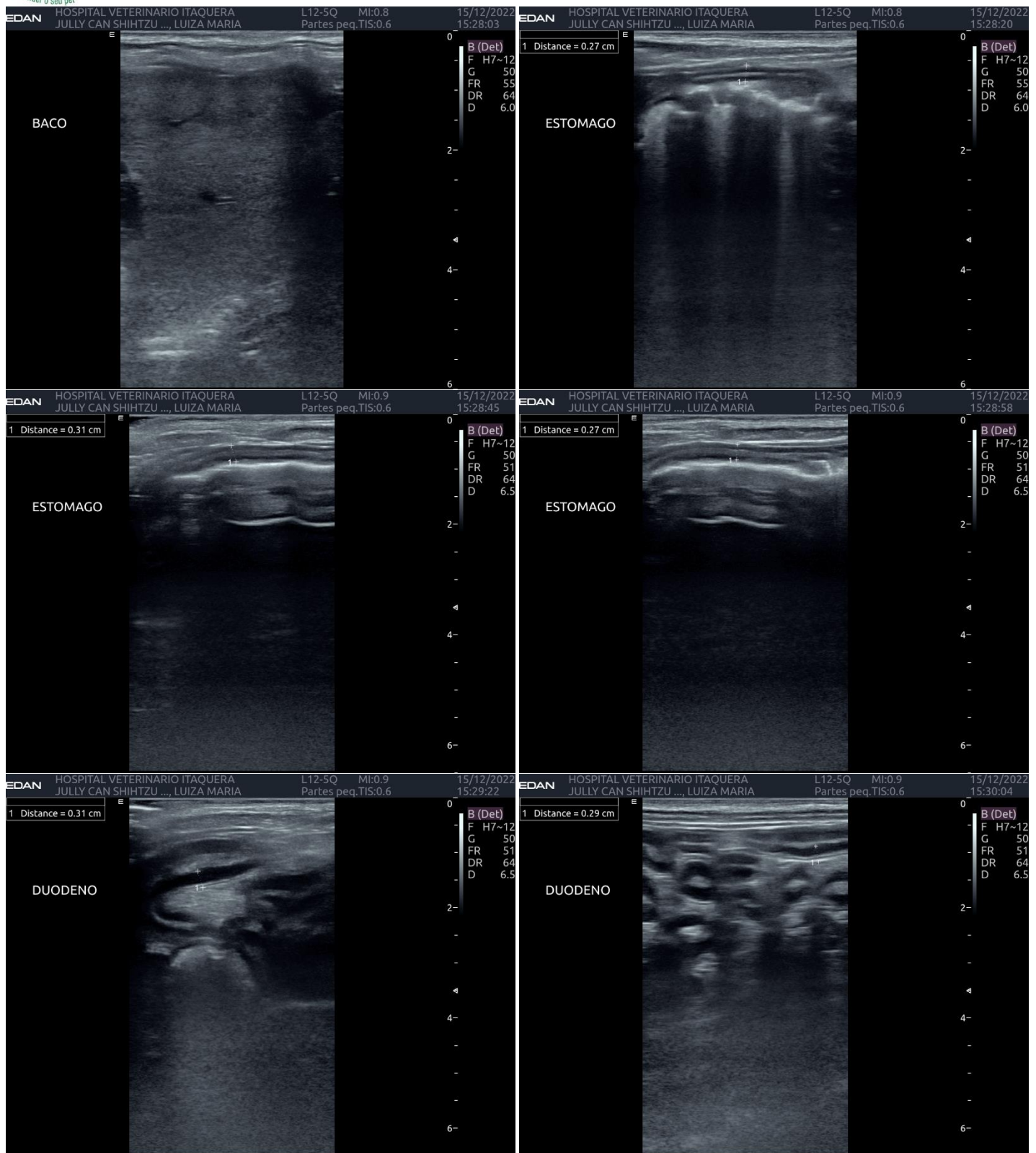


A interpretação dos resultados do ultrassom depende dos dados clínicos e demais exames realizados.

HOSPITAL VETERINÁRIO ITAQUERA

Rua Fontoura Xavier nº 849 – Itaquerá – SP

Contato: (11) 2079-1100 / (11) 98862-6029 Whatsapp

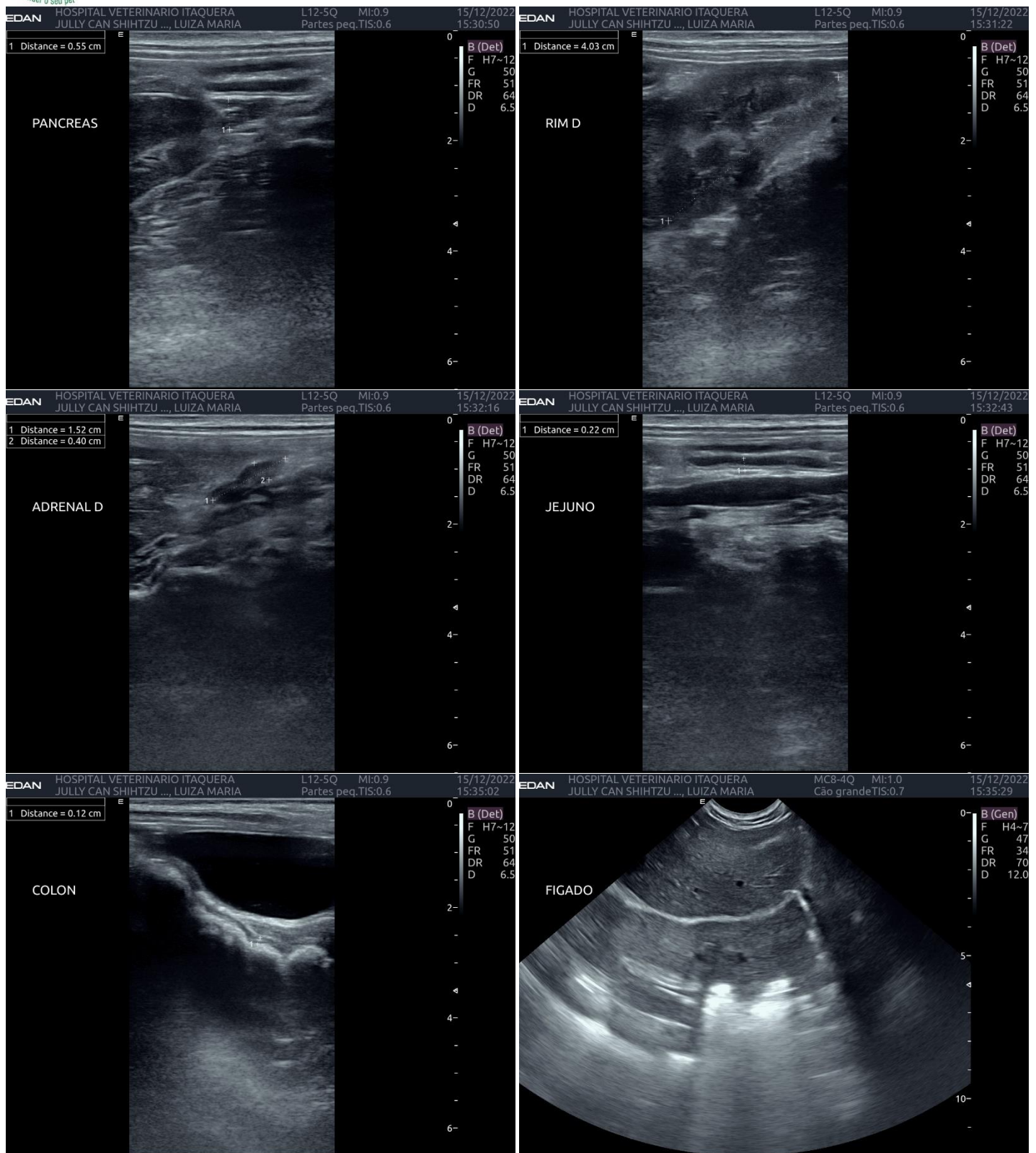


A interpretação dos resultados do ultrassom depende dos dados clínicos e demais exames realizados.

HOSPITAL VETERINÁRIO ITAQUERA

Rua Fontoura Xavier nº 849 – Itaquera – SP

Contato: (11) 2079-1100 / (11) 98862-6029 Whatsapp

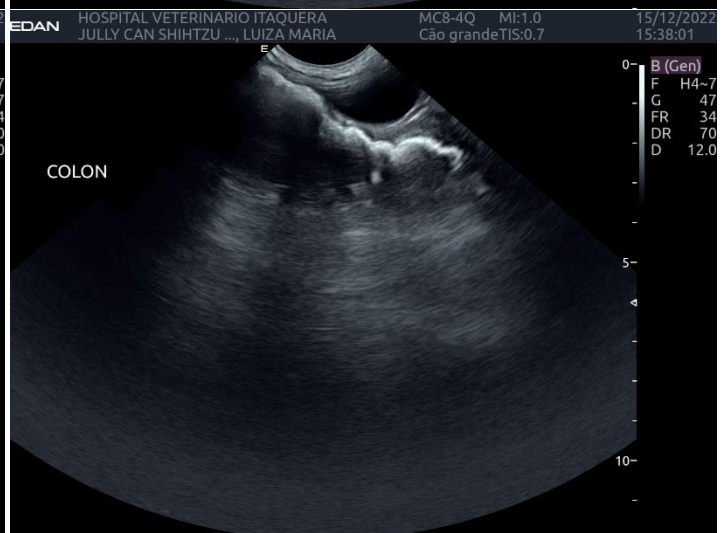
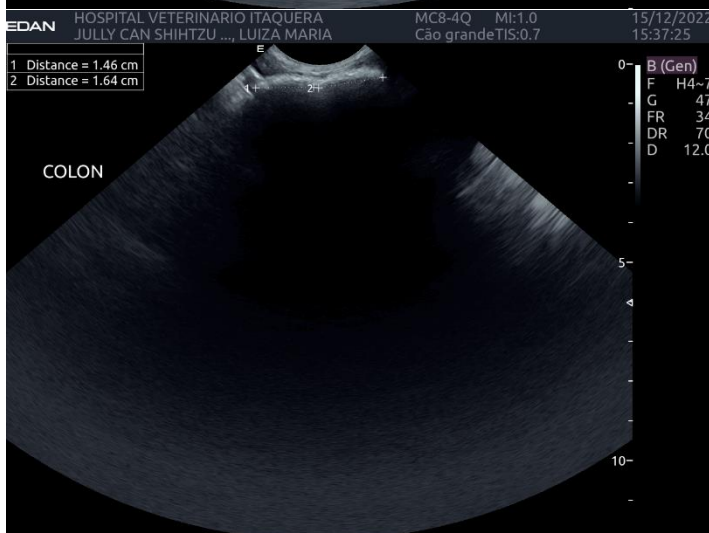
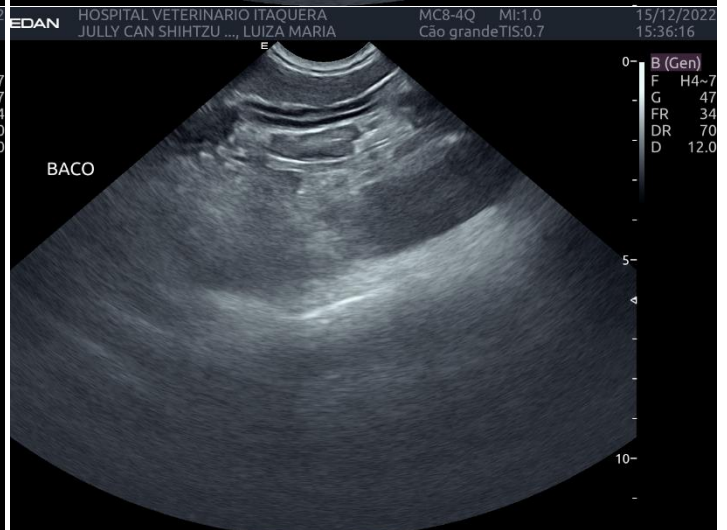
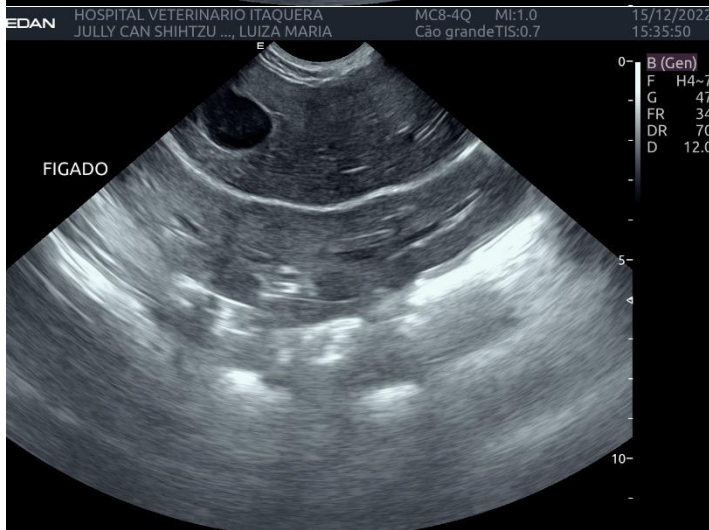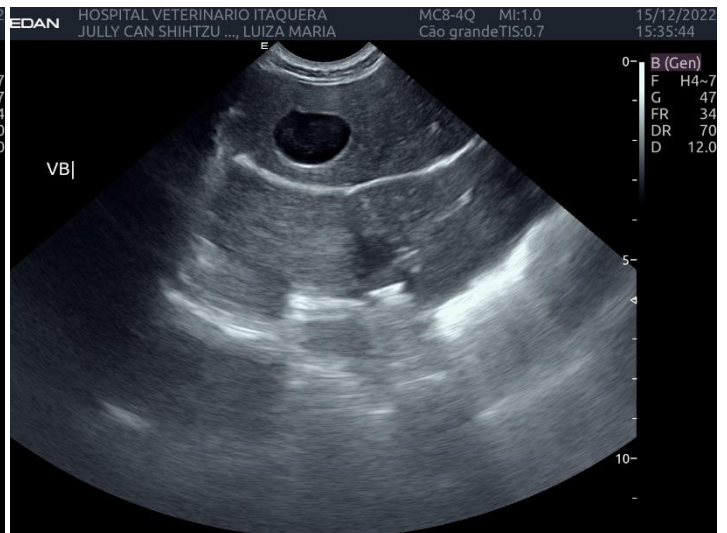
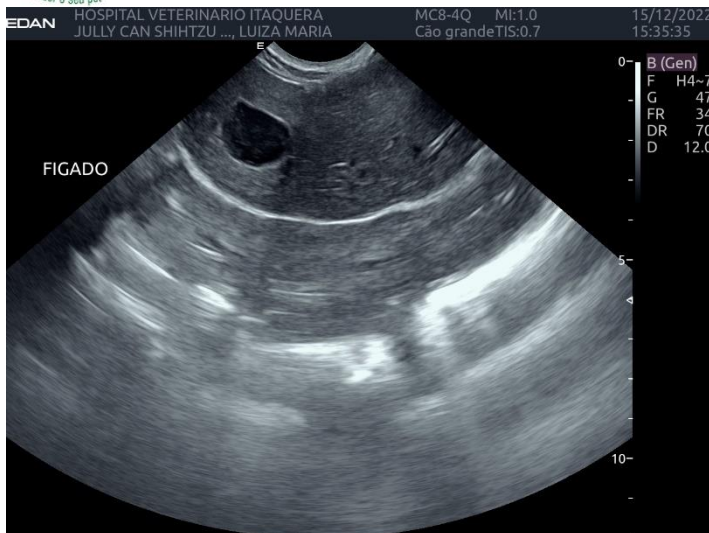


A interpretação dos resultados do ultrassom depende dos dados clínicos e demais exames realizados.

HOSPITAL VETERINÁRIO ITAQUERA

Rua Fontoura Xavier nº 849 – Itaquera – SP

Contato: (11) 2079-1100 / (11) 98862-6029 Whatsapp



A interpretação dos resultados do ultrassom depende dos dados clínicos e demais exames realizados.

HOSPITAL VETERINÁRIO ITAQUERA

Rua Fontoura Xavier nº 849 – Itaquerá – SP

Contato: (11) 2079-1100 / (11) 98862-6029 Whatsapp