

Análise Clínica No.001306453

Dt Coleta: 23/01/2023

Nome: LUNA
Especie.....: CANINA
Sexo.....: FEMEA
Prop.....: IDEVAL ALEXANDRE DE AMORIM
Médico Vet.: ANA LAURA B. GIACOMELLI
Clínica Vet.: ANCLIVEPA

Raça.....: SRD
Idade.....: 15 Ano(s)

Triglicérides

Método.....: Enzimático

Resultado.: 156,0 mg/dl

Referência: 20 - 112 mg/dl

Obs: *RESULTADO REPETIDO E CONFIRMADO*

Assinado eletronicamente por:

Priscila F. da Silva Paranhos - CRMV-SP 40.348

Leticia Ribeiro Lemes - CRBIO 113692/01-D

Análise Clínica No.001306453

Dt Coleta: 23/01/2023

Nome: LUNA
Especie.....: CANINA
Sexo.....: FEMEA
Prop.....: IDEVAL ALEXANDRE DE AMORIM
Médico Vet.: ANA LAURA B. GIACOMELLI
Clínica Vet.: ANCLIVEPA

Raça.....: SRD
Idade.....: 15 Ano(s)

Colesterol Total

Método.....: Enzimático

Resultado.: 212,0 mg/dl

Referência: 116 - 300 mg/dl

OBS: *RESULTADO REPETIDO E CONFIRMADO*

Assinado eletronicamente por:

Priscila F. da Silva Paranhos - CRMV-SP 40.348

Leticia Ribeiro Lemes - CRBIO 113692/01-D

Análise Clínica No.001306453

Dt Coleta: 23/01/2023

Nome.....: LUNA
Espécie.....: CANINA
Sexo.....: FÊMEA
Prop.....: IDEVAL ALEXANDRE DE AMORIM
Médico Vet...: ANA LAURA B. GIACOMELLI
Clínica vet.: ANCLIVEPA

Raça.....: SRD
Idade.....: 15 Ano(s)

LAUDO ECODOPPLERCARDIOGRÁFICO

Frequência Cardíaca: 63 bpm

Ritmo: Regular

Análise Quantitativa modo M – B**Aorta:** 1,98 cm /normal**Átrio esquerdo:** Eixo curto: 2,49 cm /normal;

- Relação AE/AO (método sueco): 1,25 /normal

Ventrículo esquerdo

- Septo Interventricular diástole: 0,75cm /normal
- Parede livre do VE em diástole: 0,75cm /normal
- Diâmetro diastólico do VE: 3,76cm /normal
- Diâmetro sistólico do VE: 2,11cm /normal
- Fração de encurtamento: 44% /normal
- Fração de ejeção: 76% /normal

Contração segmentar: normocinesia**Análise Qualitativa modo M – B/Doppler****- Valva Atrioventricular Esquerda (Mitral):** aspecto espessado e movimentação normais de suas cúspides. O estudo Doppler e o mapeamento de fluxo em cores demonstram insuficiência de grau discreto**- Valva Atrioventricular Direita (Tricúspide):** aspecto e movimentação normais de suas cúspides. O estudo Doppler e o mapeamento de fluxo em cores são normais.**- Valva Semilunar Esquerda (Aórtica):** aspecto e movimentação normais de suas válvulas. O estudo Doppler e o mapeamento de fluxo em cores são normais.**- Valva Semilunar Direita (Pulmonar):** aspecto e movimentação normais de suas cúspides. O estudo Doppler e o mapeamento de fluxo em cores demonstram insuficiência de grau discreto**- Ventrículo direito:** normal**- Átrio direito:** normal**- Pericárdio:** com aspecto ecocardiográfico normal. Ausência de efusão pericárdica.**Estudo Doppler****Avaliação Hemodinâmica****- Fluxo aórtico:** Vmáx.: 1,06 m/s (Gradiente de Pressão: 4,49mmHg) / Normal**- Fluxo pulmonar:** Vmáx.: 1,27 m/s (Gradiente de Pressão: 6,42 mmHg) / Normal

Análise Clínica No.001306453

Dt Coleta: 23/01/2023

Nome.....: LUNA
Espécie.....: CANINA
Sexo.....: FÊMEA
Prop.....: IDEVAL ALEXANDRE DE AMORIM
Médico Vet...: ANA LAURA B. GIACOMELLI
Clínica vet.: ANCLIVEPA

Raça.....: SRD
Idade.....: 15 Ano(s)

Função Diastólica

- Fluxo mitral: V_{máx} E: 0,71m/s V_{máx} A: 0,93m/s

- Tempo de desaceleração de onda E: 112ms

- Relação E/A: 0,77/anormal

- TRIV: 44ms

- Relação E/TRIV: 1,61 /Normal

Observações:

>> O estudo Doppler do fluxo mitral ($E < A$) e a análise tecidual do anel mitral ($E' < A'$) são compatíveis com retardo do relaxamento ventricular (Senilidade? Hipertensão arterial sistêmica?);

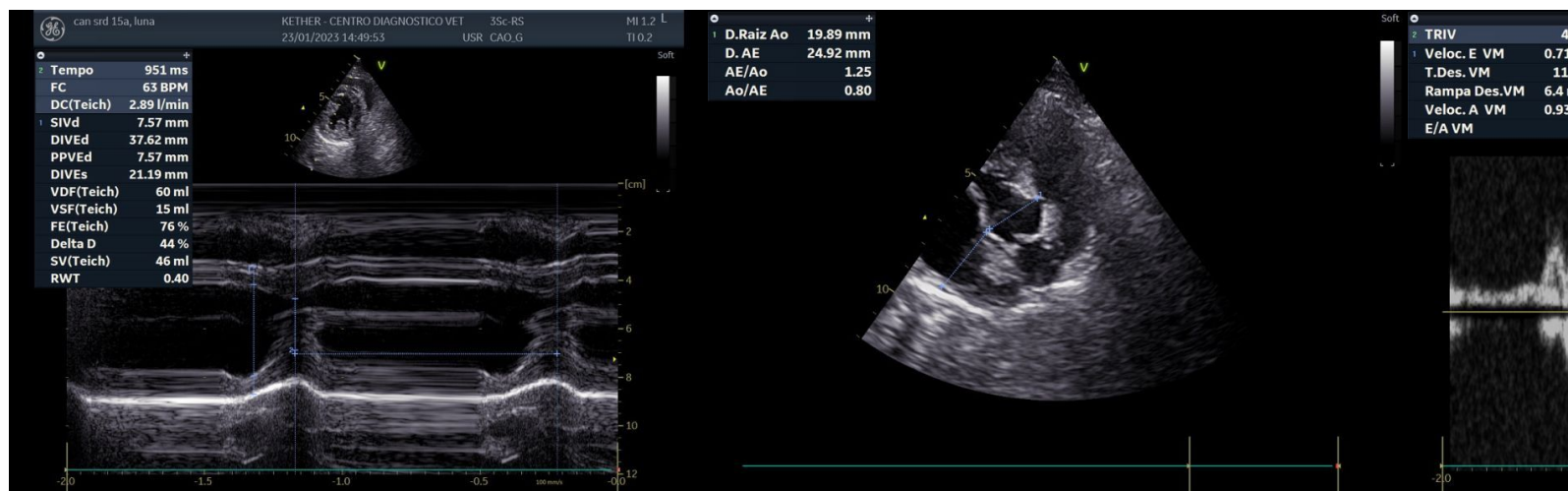
>> Sugere-se, à critério do clínico responsável, acompanhamento ecocardiográfico semestral/anual.

CONCLUSÕES:

Insuficiência valvar mitral de grau discreto;

Insuficiência valvar pulmonar.

Assinado eletronicamente por Guilherme Augusto Brunelli da Silva - CRMV-SP 56773

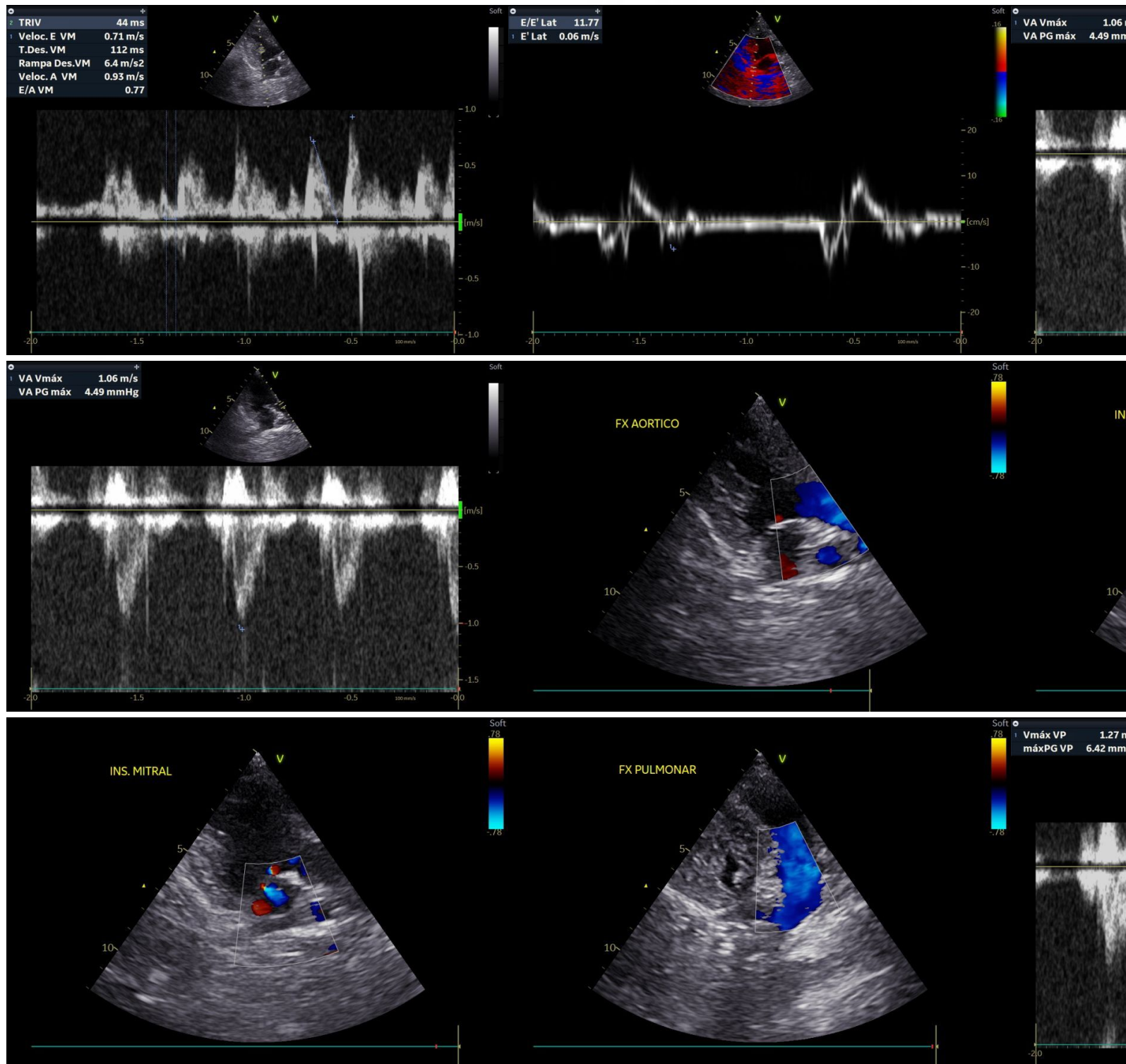


Análise Clínica No.001306453

Dt Coleta: 23/01/2023

Nome.....: LUNA
Espécie.....: CANINA
Sexo.....: FÊMEA
Prop.....: IDEVAL ALEXANDRE DE AMORIM
Médico Vet...: ANA LAURA B. GIACOMELLI
Clínica vet.: ANCLIVEPA

Raça.....: SRD
Idade.....: 15 Ano(s)

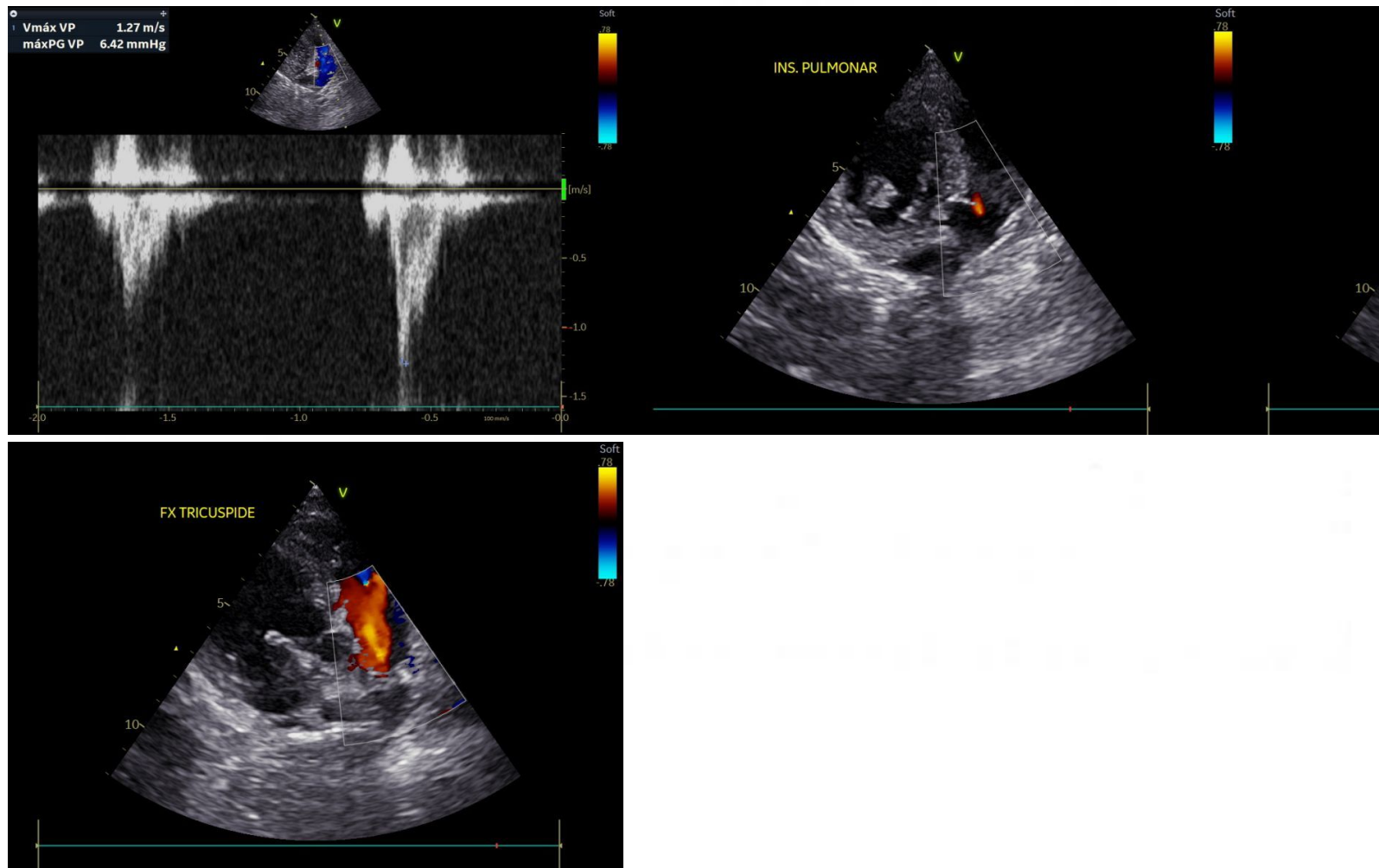


Análise Clínica No.001306453

Dt Coleta: 23/01/2023

Nome.....: LUNA
Espécie.....: CANINA
Sexo.....: FÊMEA
Prop.....: IDEVAL ALEXANDRE DE AMORIM
Médico Vet...: ANA LAURA B. GIACOMELLI
Clínica vet.: ANCLIVEPA

Raça.....: SRD
Idade.....: 15 Ano(s)



##1