



HOSPITAL VETERINÁRIO DA ANCLIVEPA-SP

DATA: 27/02/2023

PACIENTE: TOM/ INGRID (515030)

RELATÓRIO ULTRASSONOGRÁFICO

Bexiga: repleção adequada, pouco distendida por conteúdo anecoico com debris celulares em pequena quantidade, paredes normoespessas, uretra caudal preservada.

Rins e Ureteres: RD 3,46cm / RE 3,09cm, contornos definidos levemente irregulares, parênquima homogêneo hiperecoico, leve perda da proporção e boa distinção cortico medular – cortical com leve espessamento, sistema pielocalicial mantido. Ausência de mineralizações ou litíases. Ureteres não caracterizados.

Baço: em topografia habitual, contornos definidos, dimensões mantidas, parênquima homogêneo e normoecóico, vasos preservados.

Fígado: em topografia habitual, lobos hepáticos com volume mantido, parênquima homogêneo hipoeecóico bordos regulares. Vasos preservados. Ductos intra-hepáticos não caracterizados. Vesícula biliar: distendida preenchida por conteúdo anecoico com sedimentos ecogênicos, paredes normoespessas e regulares. Ducto biliar não caracterizado.

Estômago: em topografia habitual, contraído sem conteúdo, paredes normoespessas e regulares, estratificação e motilidade mantida. **Piloro** não caracterizado. **Pâncreas:** ramo direito preservado, ramo esquerdo ainda com parênquima hipoeecóico com dimensões levemente aumentadas. reatividade dos tecidos adjacentes ainda persiste.

Alças Intestinais: segmentos intestinais passíveis de avaliação apresentam parâmetros ultrassonográficos preservados.

Observações:

Ausência de líquido livre

Linfonodos não caracterizados.

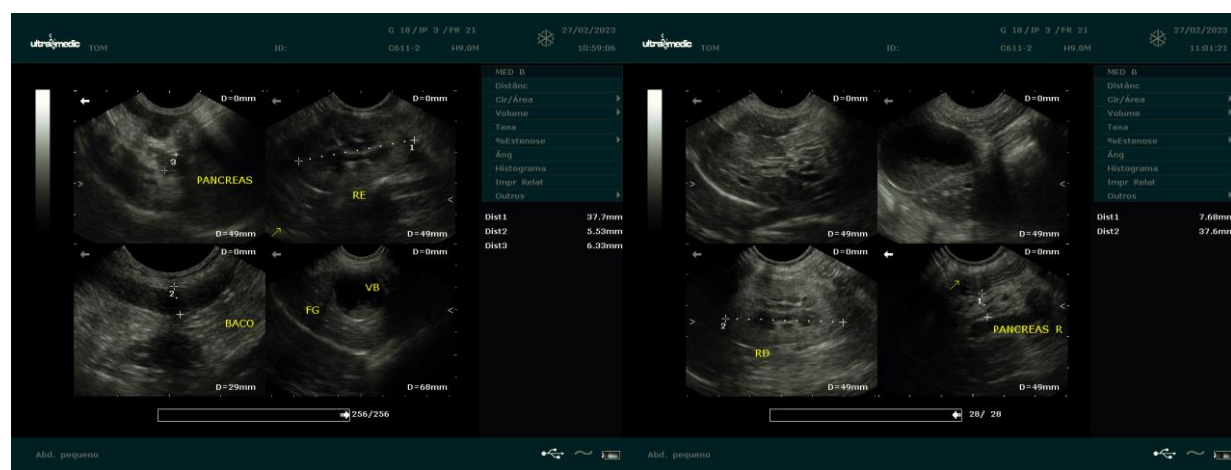

Dra. PAULA NOGUEIRA CUNHA
MV CLINICA GERAL - APERFEIÇOAMENTO ULTRA-SONOGRAFIA
CRMV 13618-SP
CPF 122.038.818-10

IMPRESSÃO SONOGRÁFICA:

Nefropatia bilateral

Lama biliar

Área pancreática esquerda ainda com reatividade dos tecidos adjacentes pâncreas hipoeecóico indicativo de processo inflamatório ainda em curso.



Dra. PAULA NOGUEIRA CUNHA
 MV CLINICA GERAL - APERFEIÇOAMENTO ULTRA-SONOGRAFIA
 CRMV 13618-SP
 CPF 122.038.818-10