



# HOSPITAL VETERINÁRIO DA ANCLIVEPA-SP

DATA: 13/03/2023

PACIENTE: SCOOPY / ILDEBRANDO (518345)

## RELATÓRIO ULTRASONOGRÁFICO

**Bexiga:** grande distensão, conteúdo anecoico sem debris sem sedimentos, paredes normoespessas, estratificação mantida, trígono preservado.

**Rins e Uteres:** RE 4,97cm / RD 5,14cm. Com contornos definidos, parênquima homogêneo normoecóico, leve perda da distinção e da proporção cortico medular, sistema pielocalicial mantido. Ausência de mineralizações ou litíases. Uteres não caracterizados.

**Baço:** em topografia habitual com leve aumento das dimensões (1,79cm), parênquima homogêneo normoecóico, vasos preservados.

**Fígado:** em topografia habitual, lobos hepáticos com volume preservado, parênquima homogêneo normoecóico, margens afiladas, regulares. Vasos preservados. Ductos intra-hepáticos não caracterizados.

**Vesícula biliar** com repleção adequada preenchida por conteúdo hipoeecóico denso, paredes normoespessas regulares. Ducto biliar não caracterizado.

**Estômago:** em topografia habitual contraído sem conteúdo, paredes normoespessas, estratificação e motilidade mantida. **Pâncreas:** não caracterizado. **Alças Intestinais:** segmentos intestinais passíveis de avaliação com paredes preservadas, estratificação mantida, sem conteúdo luminal, motilidade mantida.

### Observações:

Ausência de líquido livre.

Linfonodos não caracterizados.

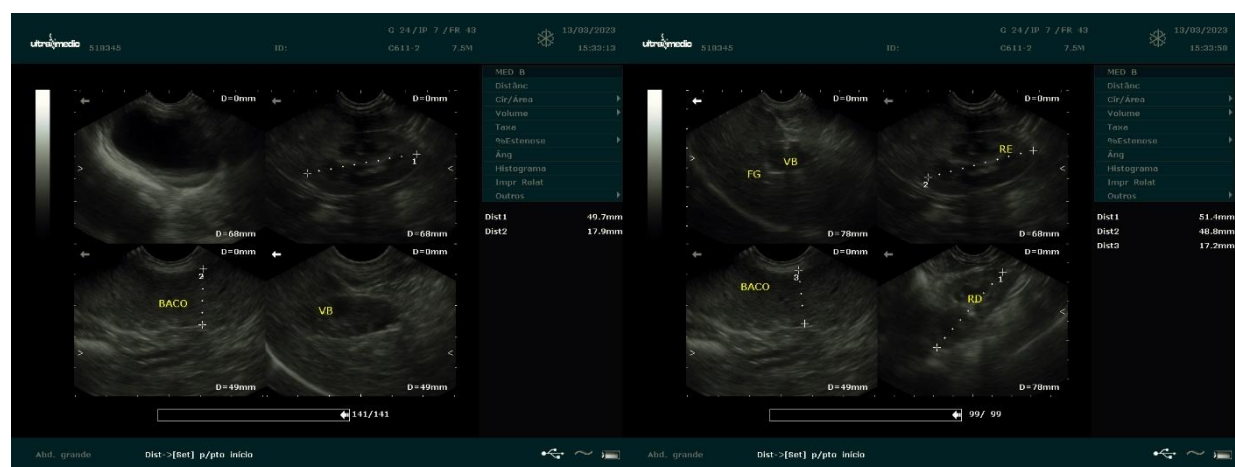
  
Dra. PAULA NOGUEIRA CUNHA  
MV CLÍNICA GERAL - APERFEIÇOAMENTO ULTRA-SONOGRAFIA  
CRMV 136198/SP  
CPF 122.038.818-10

## IMPRESSÃO SONOGRÁFICA:

Colecistite biliar com quantidade moderada de lama biliar densa em evolução para mucocoele.

Rins com aspecto senil

Esplenomegalia



  
Dr. PAULA NOGUEIRA CUNHA  
MV CLINICA GERAL - APERFEIÇOAMENTO ULTRA-SONOGRAFIA  
CRMV 13618-SP  
CPF 122.038.818-10