



HOSPITAL VETERINÁRIO DA ANCLIVEPA-SP

DATA: 27/04/2023

PACIENTE: NETUNO / JANAINA – 508649

RELATÓRIO ULTRASSONOGRÁFICO

Bexiga: em topografia habitual com distensão moderada, preenchida por conteúdo anecoico com grande quantidade de debris celulares densos em suspensão, paredes preservadas, uretra caudal preservada.

Rins e Uteres: RD 4,68cm / RE 4,32cm. Ambos com formato mais arredondado com contornos irregulares, parênquima grosseiro hiperecoico, perda da distensão e da proporção cortico medular – com espessamento do cortical, sistema pielocalicial preservado. Uteres não caracterizados. Ausência de mineralização

Baço: em topografia habitual, dimensões mantidas (0,60cm) parênquima homogêneo normoecóico, vasos preservados.

Fígado: Topografia habitual, lobos hepáticos com aumento do volume, parênquima homogêneo normoecóico contornos regulares. Diafragma preservado. Vasos intra-hepáticos dilatados. Ductos intra-hepáticos não caracterizados. **Vesícula biliar:** com distensão leve, preenchida por conteúdo anecoico, paredes espessadas (0,29cm) regulares, ducto biliar não caracterizado.

Estômago: Topografia habitual, distendido por conteúdo gasoso, paredes normoespessas com estratificação mantida, motilidade preservada. Píloro não caracterizado. **Pâncreas:** não caracterizado. **Alças Intestinais:** segmentos intestinais com parâmetros ultrassonográficos preservados.

Adrenais: caracterizadas com formato arredondado com parênquima grosseiro e hiperecoico na direita mensuradas em torno de ADE 1,20cm x 0,52cm e ADD 0,98cm x 0,48cm

Observações:

Ausência de líquido livre

Linfonodos não caracterizados.

Dra. PAULA NOGUEIRA CUNHA
MV CLINICA GERAL - APERFEIÇOAMENTO ULTRA-SONOGRAFIA
CRMV 13618-SP
CPF 122.038.818-10

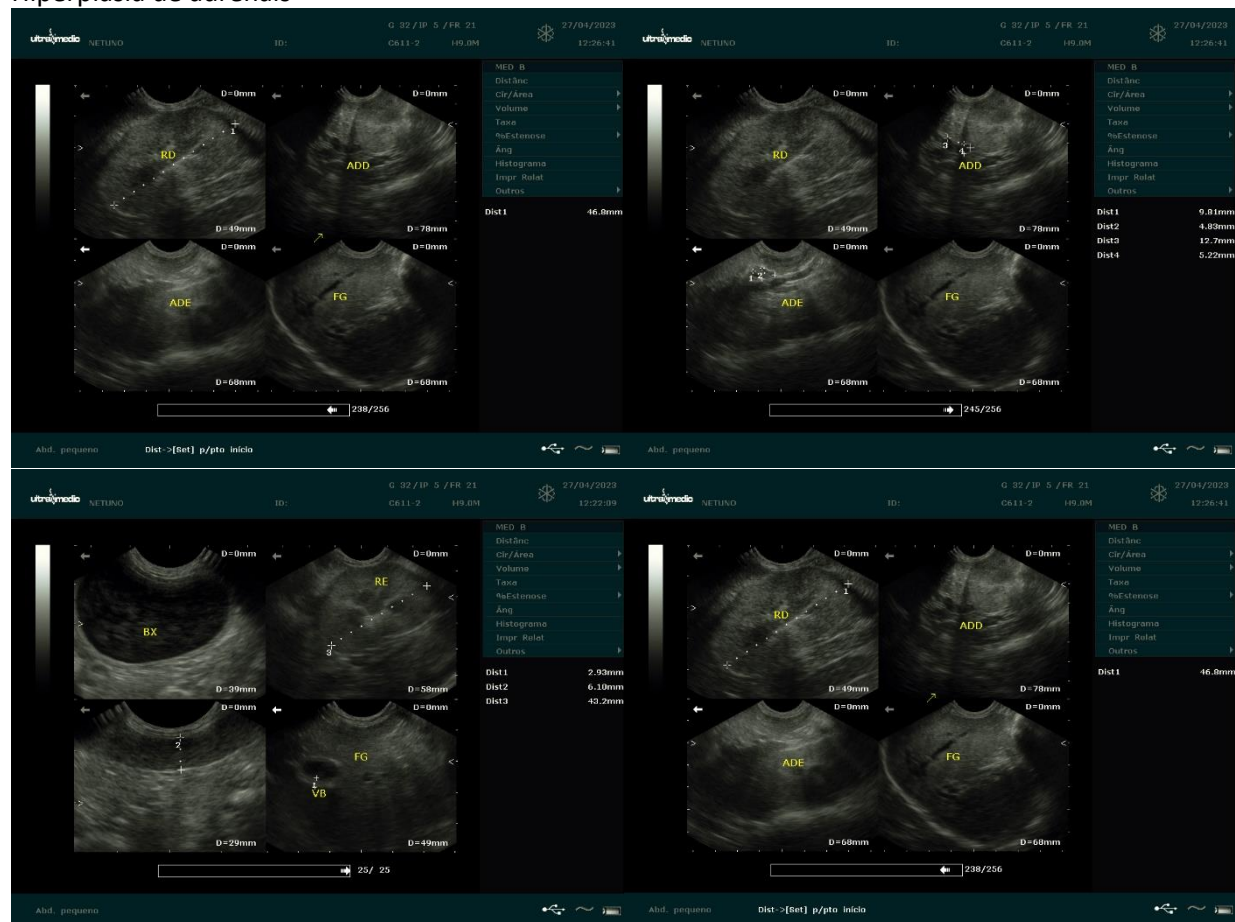
IMPRESSÃO DIAGNÓSTICA:

Hepatomegalia com dilatação de vasos intra hepáticos – cardiopatia ?

Colecistite biliar moderada sem sedimentos sem dilatação de ductos.

Rins hipertróficos com perda da proporção cortico medular sugerindo DRC ou neoplasias infiltrativas.

Hiperplasia de adrenais



Dra. PAULA NOGUEIRA CUNHA
MV CLINICA GERAL - APERFEIÇOAMENTO ULTRA-SONOGRAFIA
CRMV 13618-SP
CPF 122.038.818-10