

Nome do Pet: Mel

Tutor: James Souza

ID: 44956

Espécie: Canina

Raça: SRD

Sexo: F 8,5 Kg

Idade: 9 anos

Anclivepa

Data: 06/03/2023

LAUDO ECODOPPLERCARDIOGRÁFICO

Análise Doppler

	Valor obtido	Referência	Unidade
Relação E/A mitral	1.31	1,0 – 2,0	
Vel. E mitral	64.28	53 – 108	cm/s
Vel. A mitral	49.03	38 - 52	cm/s
Desacel. Onda E mitral	67	52 – 108	ms
TRIV	63	41 - 73	cm/s
E/TRIV	1,0	< 2,5 p/ DVCM	
Padrão diastólico	E > A	E > A	
Gradiente de Fluxo Pulmonar	1,8		mmHg
Velocidade máx. Fluxo Pulmonar	67	50 - 120	cm/s
Gradiente de Fluxo aórtico	4,5		mmHg
Velocidade máx. Fluxo Aórtico	105	90 - 160	cm/s
Gradiente Pressão Pulmonar estimado ¹	6,4	< 12	mmHg

¹ACVIM 2020 - GP= 4 x Vmáx (m/s) reg. Triusp.

Análise em Modo B e M

	Valor obtido	Unidade	Obs.
Contração segmentar	Normocinesia		
Diâm. Diastólico de Ventrículo Direito	0,91	cm	Normal
Septo Interventricular em Diástole	0.51	cm	Normal
Diâm. Diastólico de Ventrículo Esquerdo	3.25	cm	Discreto aumento
Parede Livre de VE em Diástole	0.51	cm	Normal
Septo Interventricular em Sístole	0.66	cm	Normal
Diâm. Sistólico de Ventrículo Esquerdo	2.16	cm	Discreto aumento
Parede Livre de VE em Sístole	0.71	cm	Normal
TAPSE	13	mm	Normal
DIVEd normalizado	1,7		Ref. < 1,7
Fração de Encurtamento	34	%	Ref. 28 - 50
Fração de Ejeção (Teicholz)	63	%	Ref. 55- 80
Relação Átrio Esquerdo/ Aorta	1.29	cm	Ref.: <1,60

Nome do Pet: Mel

Tutor: James Souza

ID: 44956

Espécie: Canina

Raça: SRD

Sexo: F 8,5 Kg

Idade: 9 anos

Anclivepa

Data: 06/03/2023

Diâmetro do Átrio Esquerdo	1.71	cm	Normal
Diâmetro da Aorta	1.33	cm	
Pericárdio	Normal, sem derrame		
Átrio direito	Normal (subj.)		
FC	150	Bpm	

Valvas Atrioventriculares e Semilunares

Valva Mitral: Insuficiente – espessada e irregular. Estudo Doppler e mapeamento de fluxo em cores demonstrou fluxo transvalvar sistólico turbulento em interior de átrio esquerdo, com regurgitação mitral discreta (2,7 m/s; 30,0 mmHg).

Valva Tricúspide: Insuficiente – normoespessa e regular. Estudo Doppler demonstrou fluxo transvalvar sistólico turbulento em interior de átrio direito, com regurgitação tricúspide leve (1,6 m/s; 10,0 mmHg).

Valva Pulmonar: Aspecto e movimentação de cúspides normal. Estudo Doppler e mapeamento de fluxo em cores dentro da normalidade.

Valva Aórtica: Aspecto e movimentação de cúspides normal. Estudo Doppler e mapeamento de fluxo em cores dentro da normalidade.


Conclusão

Endocardiose de mitral sem repercussão hemodinâmica em átrio esquerdo. Insuficiência valvar mitral discreta. Insuficiência valvar tricúspide leve. Dilatação de ventrículo esquerdo.

Função diastólica preservada. Sem evidências de comprometimento sistólico por regurgitação mitral. Sem evidências de hipertensão pulmonar.

Observações:

Grau de importância/ gravidade: leve → discreto → moderado → severa



M.V. Luciana Calciolari (CRMV/SP 24.760)
Cardiologia Veterinária

Atenção: Análise subjetiva presente neste laudo. O valor preditivo deste exame/diagnóstico depende da análise conjunta do seu resultado com os dados clínicos, epidemiológicos e demais exames complementares do paciente. A veracidade deste laudo está limitada ao momento da realização do exame, ao método utilizado, ao equipamento (VinoD2Vet), à colaboração do paciente, às demais variáveis que possam interferir no resultado do presente exame e à lisura das informações prestadas pelo tutor/responsável do paciente, não se responsabilizando o Médico Veterinário por qualquer informação distorcida.

Nome do Pet: Mel

Tutor: James Souza

ID: 44956

Espécie: Canina

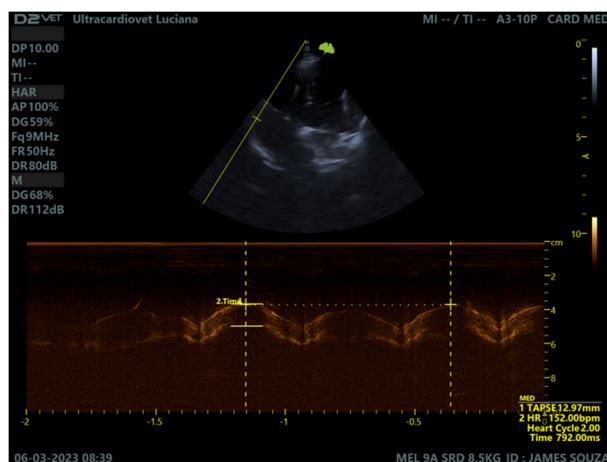
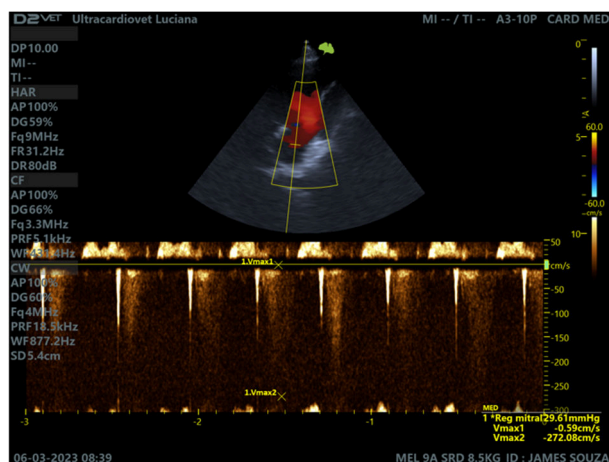
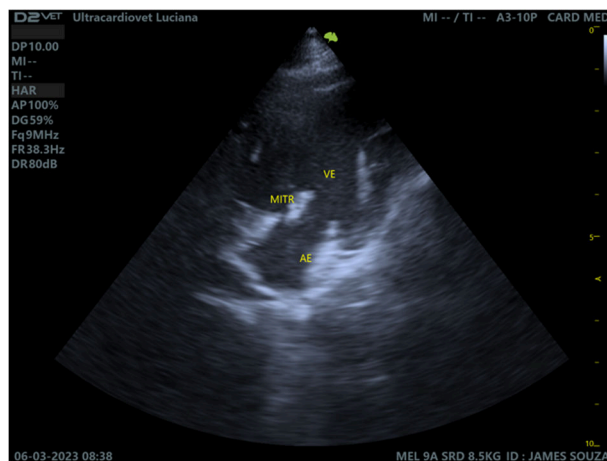
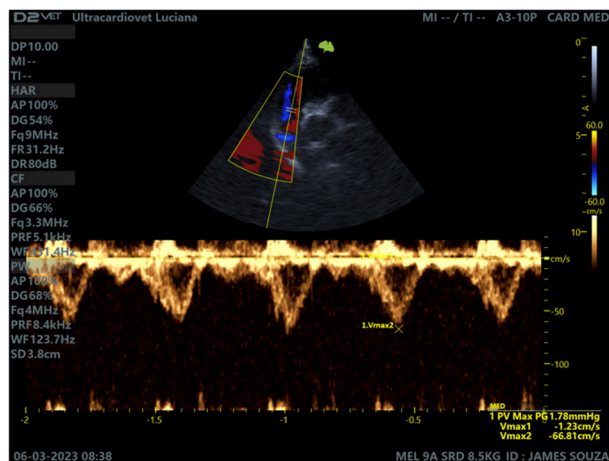
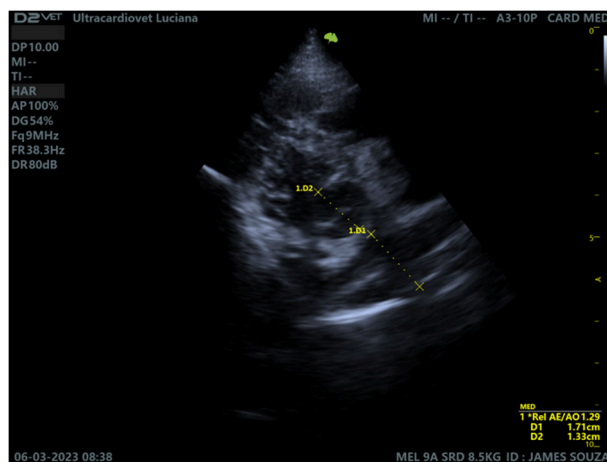
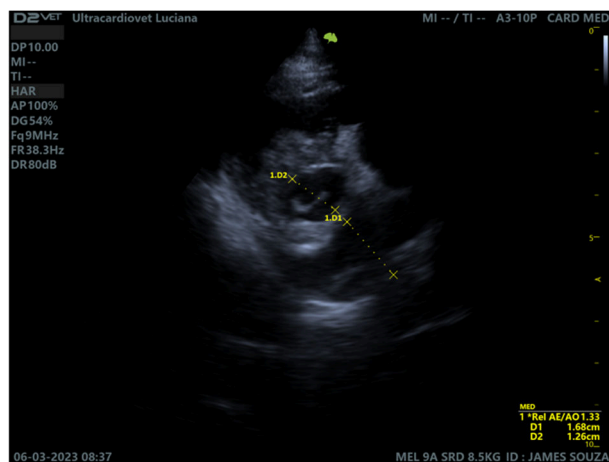
Raça: SRD

Sexo: F 8,5 Kg

Idade: 9 anos

Anclivepa

Data: 06/03/2023



SETOR DE IMAGEM E CARDIOLOGIA

HOSPITAL VETERINÁRIO ITAQUERA

Contato: (11) 2079-1100 / (11) 98862-6029 Whatsapp

Página 3 de 4

Nome do Pet: Mel

Tutor: James Souza

ID: 44956

Espécie: Canina

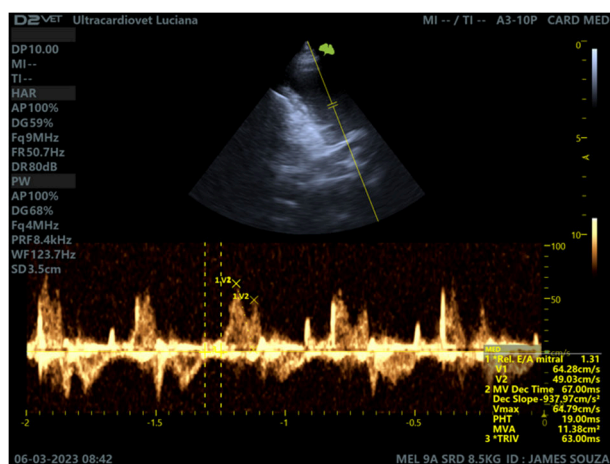
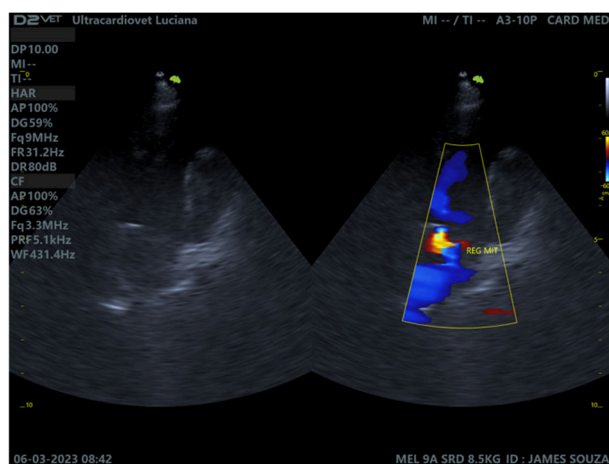
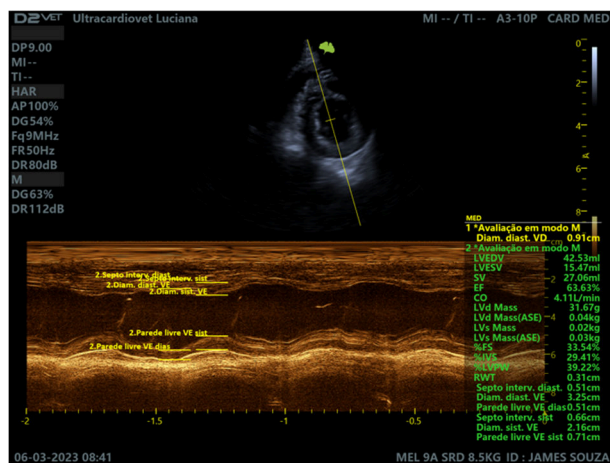
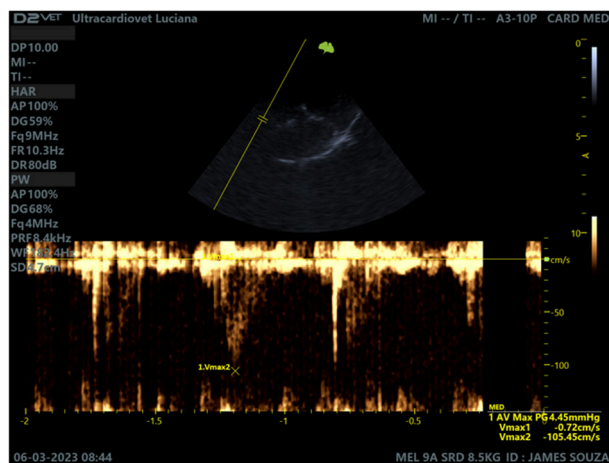
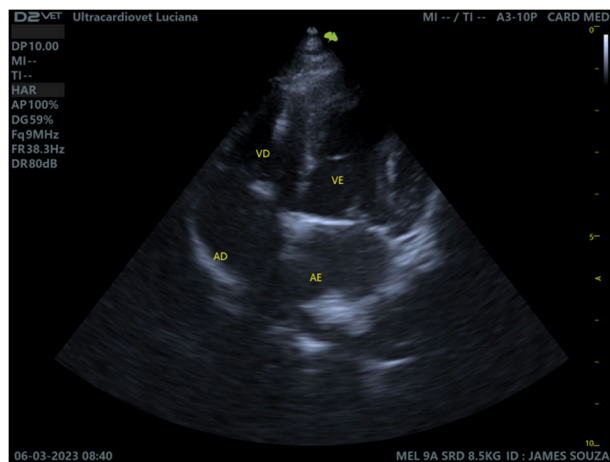
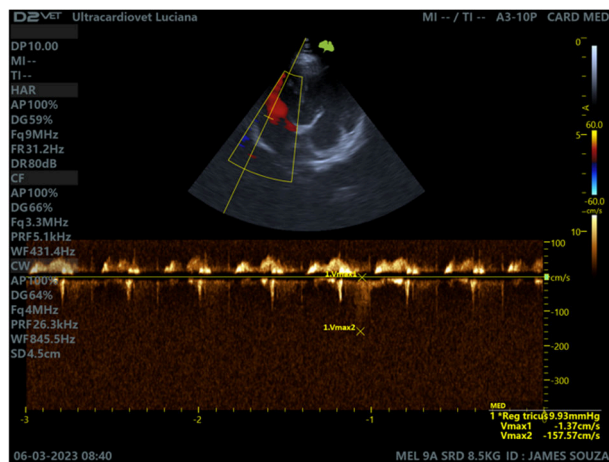
Raça: SRD

Sexo: F 8,5 Kg

Idade: 9 anos

Anclivepa

Data: 06/03/2023



SETOR DE IMAGEM E CARDIOLOGIA

HOSPITAL VETERINÁRIO ITAQUERA

Contato: (11) 2079-1100 / (11) 98862-6029 Whatsapp

Página 4 de 4