



HOSPITAL VETERINÁRIO DA ANCLIVEPA-SP

DATA: 27/01/2023

PACIENTE: LATIFA / JOAO (480765)

RELATÓRIO ULTRASONOGRÁFICO

Bexiga: moderada distensão, conteúdo anecoico com debris mucoides em suspensão, paredes normoespessas com estratificação mantida, uretra caudal preservada.

Rins e Ureteres: RE 3,79cm / RD 3,50cm, contornos definidos, parênquima grosseiro hiperecoico, leve perda da distinção e da proporção cortico medular – espessamento da cortical, presença de pequeno cisto em cortical de rim direito mensurado em torno de 0,30cm x 0,40cm. Sistema pielocalicial mantido. Ureteres não caracterizados.

Baço: em topografia habitual com dimensões preservadas (1,26cm), parênquima homogêneo normoecóico, vasos preservados.

Fígado: em topografia habitual, lobos hepáticos com volume mantido, margens afiladas. Parênquima homogêneo normoecóico. Vasos preservados. Ductos intra-hepáticos não caracterizados. Vesícula biliar com repleção pequena preenchida por conteúdo anecoico com sedimento denso em pequena quantidade, paredes normoespessas regulares. Ducto biliar caracterizado.

Estômago: em topografia habitual, leve distensão por conteúdo gasoso, paredes normoespessas com estratificação mantida, motilidade mantida. Píloro não caracterizado. **Pâncreas:** não caracterizado.

Alças Intestinais: segmentos intestinais passíveis de avaliação sem conteúdo luminal, paredes normoespessas com estratificação preservada.

Adrenais: não caracterizadas

Observações:

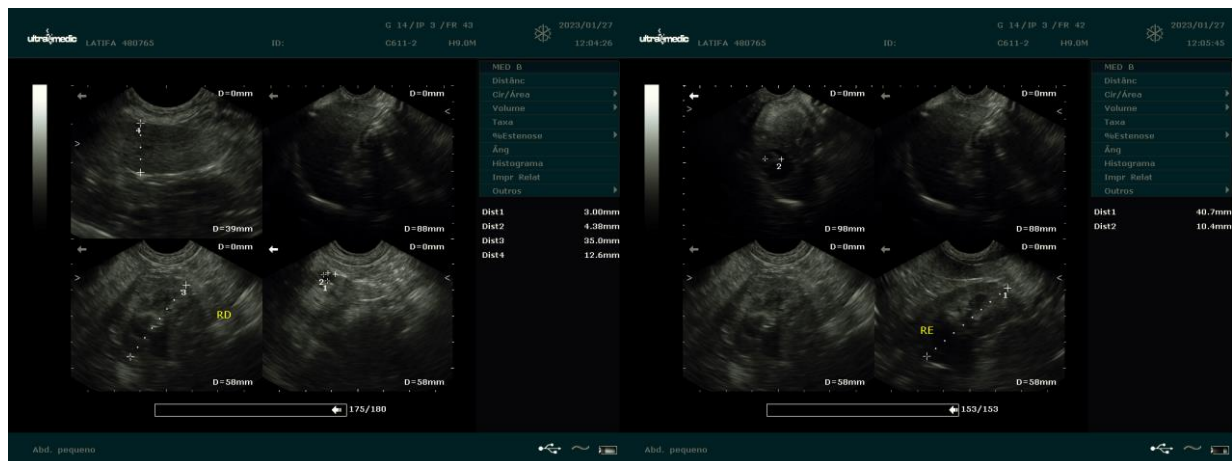
Ausência de líquido livre

Linfonodos não caracterizados.


Dra. PAULA NOGUEIRA CUNHA
MV CLINICA GERAL - APERFEIÇOAMENTO ULTRA-SONOGRAFIA
CRMV 13618-SP
CPF 122.038.818-10

IMPRESSÃO ULTRASSONOGRÁFICA:

Nefropatia bilateral – presença de pequeno cisto em cortical de rim direito.



Dra. PAULA NOGUEIRA CUNHA
 MV CLINICA GERAL - APERFEIÇOAMENTO ULTRA-SONOGRÁFIA
 CRMV 13618-SP
 CPF 122.038.818-10