

No. do Exame: 001035647
Nome do Pet.: NEGUINHA
Idade.....: 18 Ano(s)
Espécie.....: CANINO
Raça.....: SRD CANINO
Sexo.....: FÊMEA
Tutor.....: SUZY FLORENCIO

Data de entrada: 06/12/2022

Cli Solicitante: ANCLIVEPA
Vet Solicitante: NATHALIA C .
SANTOS

LAUDO ECODOPPLERCARDIOGRAMA

Peso: 6,8 kg

Frequência cardíaca: 110 bpm

Ritmo: irregular

Ventrículo esquerdo:

Septo - movimento: normocinético

- espessura: 0,51 cm / normal

Parede - movimento: normocinético

- espessura: 0,60 cm / normal

Cavidade: - Diâmetro diastólico: 2,46 cm / normal

- Diâmetro diastólico normalizado: 1,30 cm / normal até 1,7

- Diâmetro sistólico: 1,26 cm / normal

Fração de encurtamento: 48,78% / normal

Fração de ejeção(teich): 0,82 / normal

Aorta: 1,41 cm / normal

Átrio esquerdo: 1,98 cm / normal

Relação átrio esquerdo / aorta (método sueco): 1,40 / normal até 1,6

Ventrículo direito: normal

Átrio direito: normal

Valvas atrioventriculares:

Mitral: apresenta aspecto degenerado e movimentação normal de suas cúspides. O estudo Doppler e o mapeamento de fluxo em cores demonstraram insuficiência de grau moderado.

Tricúspide: apresenta aspecto e movimentação normais de suas cúspides. O estudo Doppler e o mapeamento de fluxo em cores demonstraram insuficiência de grau discreto a moderado.

Valvas sigmóideas:

Aórtica: apresenta aspecto e movimentação normais de suas válvulas. O estudo Doppler e o mapeamento de fluxo em cores são normais.

Pulmonar: apresenta aspecto e movimentação normais de suas válvulas. O estudo Doppler e o mapeamento de fluxo em cores são normais.

SAO PAULO , 06/12/2022

A interpretação dos exames laboratoriais deveser realizada pelo médico veterinário responsável,
mediante a sintomatologia clínica do animal.

No. do Exame: 001035647
Nome do Pet.: NEGUINHA
Idade.....: 18 Ano(s)
Espécie.....: CANINO
Raça.....: SRD CANINO
Sexo.....: FÊMEA
Tutor.....: SUZY FLORENCIO

Data de entrada: 06/12/2022

Cli Solicitante: ANCLIVEPA
Vet Solicitante: NATHALIA C .
SANTOS

Pericárdio: com aspecto ecocardiográfico normal.

Contração segmentar: normocinesia dos segmentos visibilizados.

Avaliação da função diastólica:

Velocidade da onda E mitral: 0,47 m/s, onda A: 0,58 m/s
Tempo de desaceleração da onda E mitral: 90 ms
Relação onda E/A: 0,81 (diminuída)
Tempo de relaxamento isovolumétrico (TRIV): 70 ms
Relação E/TRIV: 0,78 / normal até 2,5
Velocidade da onda Em lateral: 0,08 m/s, onda Am: 0,06 m/s
Relação Ef/Em: 5,87 / normal até 11,5

O padrão de enchimento de VE é do tipo E<A condizente com retardo do relaxamento ventricular - disfunção diastólica (esperado para a idade da paciente).

Avaliação hemodinâmica e dos indicadores de hipertensão pulmonar:

Velocidade máxima do fluxo pulmonar: 0,79 m/s; gradiente de pressão: 2,5 mmHg
Velocidade máxima do fluxo aórtico: 0,99 m/s; gradiente de pressão: 3,9 mmHg
Velocidade máxima da regurgitação tricúspide: -----
Veia cava caudal apresenta calibre e colapamento normais.
A pressão pulmonar sistólica estimada pelo Doppler é de aproximadamente -----
Artéria pulmonar direita apresenta calibre e distensibilidade (42%) normais.
Relação entre diâmetros de artéria pulmonar e aorta: normal
O conjunto de achados ecocardiográficos não indica probabilidade de hipertensão arterial pulmonar.

Conclusões:

Valvopatia mitral mixomatosa sem remodelamento de câmaras cardíacas
Insuficiência valvar mitral de grau moderado.
Insuficiência valvar tricúspide de grau discreto a moderado.

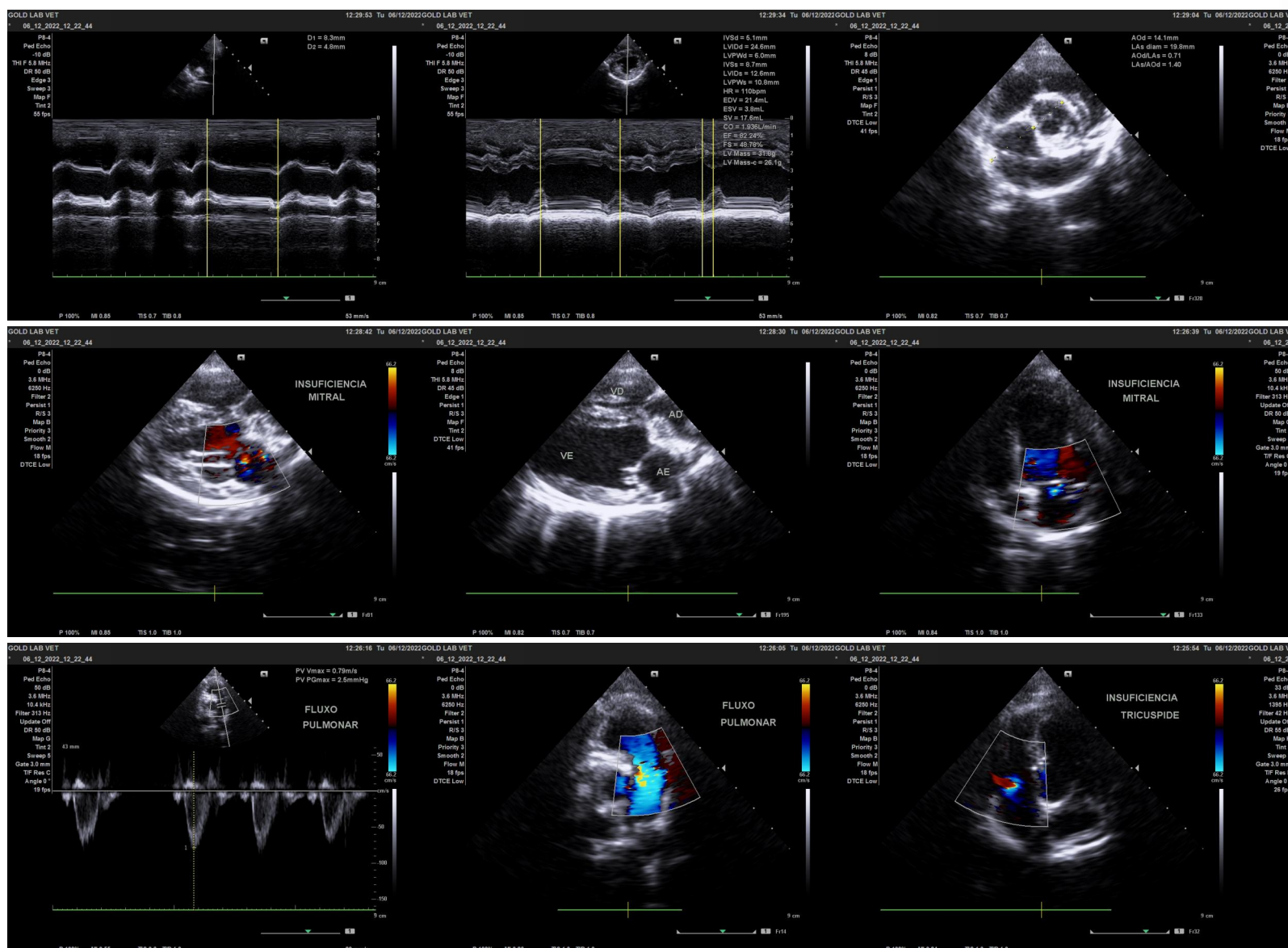
SAO PAULO , 06/12/2022

A interpretação dos exames laboratoriais deveser realizada pelo médico veterinário responsável,
mediante a sintomatologia clínica do animal.

No. do Exame: 001035647
Nome do Pet.: NEGUINHA
Idade.....: 18 Ano(s)
Espécie.....: CANINO
Raça.....: SRD CANINO
Sexo.....: FÊMEA
Tutor.....: SUZY FLORENCIO

Data de entrada: 06/12/2022

Cli Solicitante: ANCLIVEPA
Vet Solicitante: NATHALIA C .
SANTOS



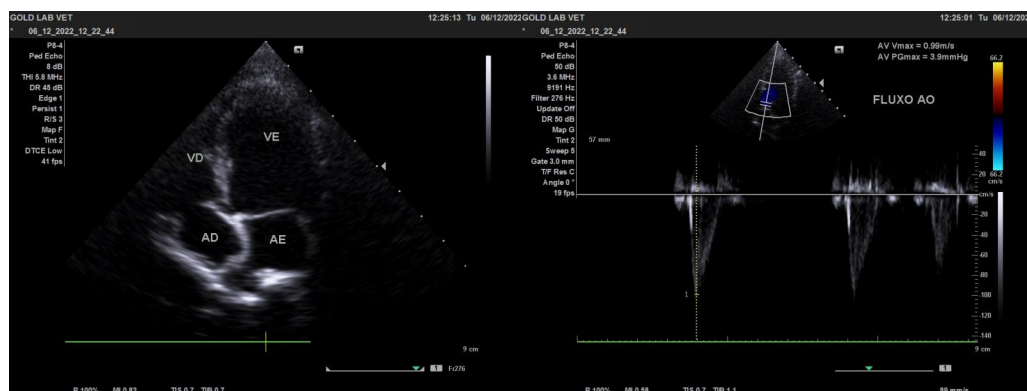
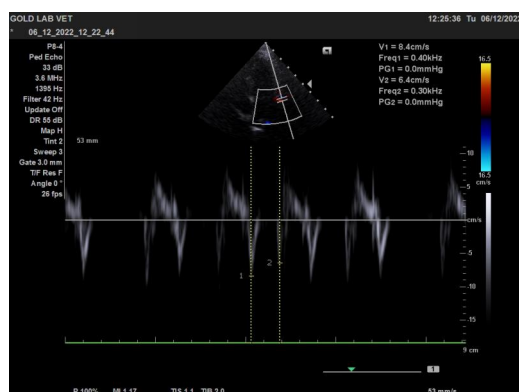
SAO PAULO , 06/12/2022

A interpretação dos exames laboratoriais deveser realizada pelo médico veterinário responsável, mediante a sintomatologia clínica do animal.

No. do Exame: 001035647
Nome do Pet.: NEGUINHA
Idade.....: 18 Ano(s)
Espécie.....: CANINO
Raça.....: SRD CANINO
Sexo.....: FÊMEA
Tutor.....: SUZY FLORENCIO

Data de entrada: 06/12/2022

Cli Solicitante: ANCLIVEPA
Vet Solicitante: NATHALIA C .
SANTOS




Renata Marques Umbelino
CRMV-SP: 36168

SAO PAULO , 06/12/2022

A interpretação dos exames laboratoriais deveser realizada pelo médico veterinário responsável,
mediante a sintomatologia clínica do animal.