



HOSPITAL VETERINÁRIO DA ANCLIVEPA-SP

DATA: 06/01/2023

PACIENTE: MARRIE/ JAIR (487819)

RELATÓRIO ULTRASONOGRÁFICO

RELATÓRIO ULTRASONOGRÁFICO

Bexiga: em topografia habitual, distensão moderada, conteúdo anecoico sem sedimentos sem debris, paredes normoespessas, regulares, uretra caudal mantida.

Rins e Ureteres: RE 2,70cm/ RD 3,10cm. Ambos com parênquima homogêneo normoecóico, contornos definidos, distinção e proporção cortico medular mantida. Sistema pielocalicial mantido. Ureter preservado.

Baço: em topografia habitual com parênquima homogêneo normoecóico, dimensões mantidas (0,91cm), vasos preservados.

Fígado: lobos hepáticos com volume mantido, parênquima homogêneo normoecóico, bordos afilados regulares. Diafragma mantido. Grandes vasos não caracterizados. Vesícula biliar: em topografia habitual distendida por conteúdo anecoico, paredes normoespessas. Ductos intra-hepáticos não caracterizados. Ducto biliar comum não caracterizado.

Sistema gastrointestinal:

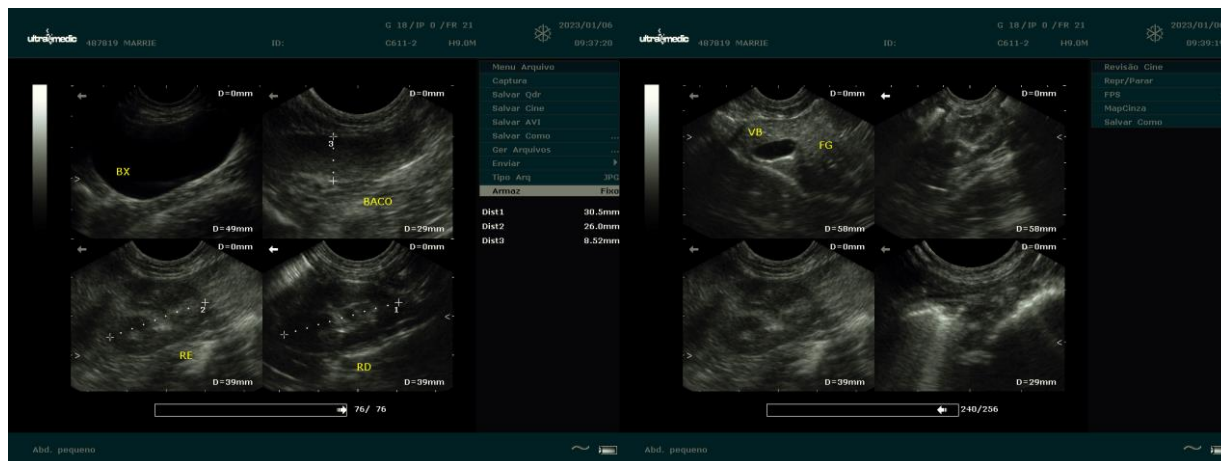
Estômago: em topografia habitual distensão leve por conteúdo gasoso. Motilidade, estratificação e paredes mantidas. Pâncreas: não caracterizado.

Alças Intestinais: segmentos intestinais duodenais e jejunais com parâmetros ultrassonográficos preservados segmentos de colón com acúmulo excessivo de fezes densas.


Dra. PAULA NOGUEIRA CUNHA
MV CLINICA GERAL - APERFEIÇOAMENTO ULTRASSONOGRAFIA
CRMV 13618-SP
CPF 122.038.818-10

IMPRESSÃO ULTRASSONOGRÁFICA:

Varredura abdominal com parâmetros ultrassonográficos preservados – colón com acúmulo de fezes densas.



Dr.ª PAULA NOGUEIRA CUNHA
 MV CLÍNICA GERAL – APERFEIÇOAMENTO ULTRA-SONOGRAFIA
 CRMV 13618-SP
 CPF 122.038.818-10