



# HOSPITAL VETERINÁRIO DA ANCLIVEPA-SP

DATA: 11/01/2023

PACIENTE: PIPOCA /JOSE (496938)

## RELATÓRIO ULTRASONOGRÁFICO

**Bexiga:** em topografia habitual, com moderada distensão, conteúdo anecoico sem debris, paredes normoespessas regulares, uretra caudal mantida.

**Rins e Ureteres:** RE 5,58cm / RD 6,0cm. Rins com parênquima homogêneo normoecóico, contornos definidos, distinção e proporção cortico medular preservada, sistema pielocalicial preservada, ausência de mineralização em recessos renais. Ureter não caracterizado.

**Baço:** em topografia habitual, dimensões mantidas (2,17cm) parênquima homogêneo normoecóico, contornos definidos, vasos preservados.

**Fígado:** lobos hepáticos com volume mantido, parênquima homogêneo normoecóico, bordos afilados regulares. Diafragma mantido. Grandes vasos preservados. **Vesícula biliar:** em topografia habitual com distensão por conteúdo anecoico, paredes normoespessas. Ductos intra-hepáticos não caracterizados. Ducto biliar comum não caracterizado.

### Sistema gastrointestinal:

**Estômago:** em topografia habitual distendido por pequena quantidade de conteúdo gasoso. Motilidade, estratificação e paredes mantidas. Pâncreas: não caracterizado.

**Alças Intestinais:** todos os segmentos intestinais apresentam espessamento da camada mucosa, sem conteúdo luminal motilidade preservada

### Observações:

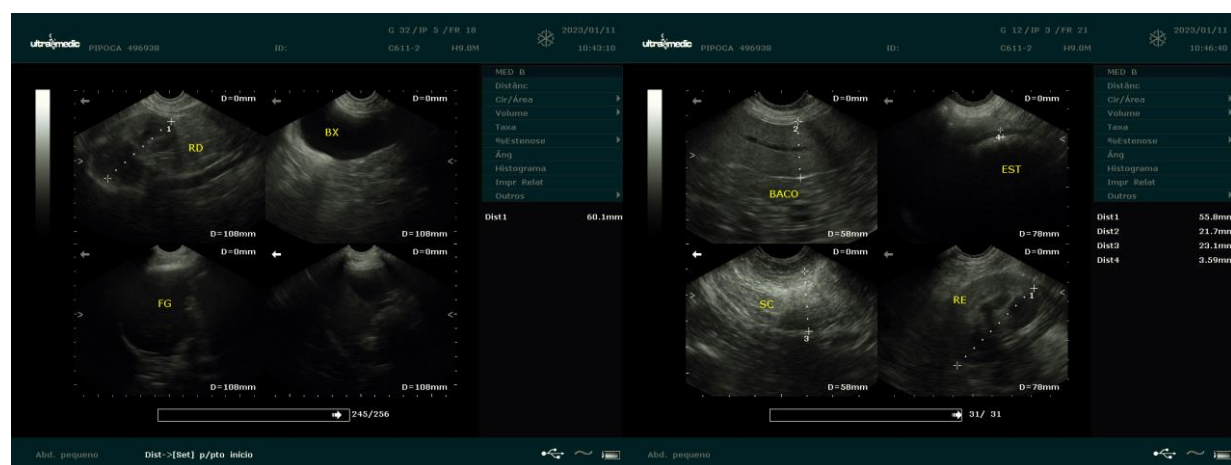
Ausência de líquido livre.

  
Dra. PAULA NOGUEIRA CUNHA  
MV CLINICA GERAL - APERFEÇOAMENTO ULTRA-SONOGRAFIA  
CRMV 13618-SP  
CPF 122.038.818-10

## IMPRESSÃO ULTRASSONOGRÁFICA:

Varredura abdominal com parâmetros ultrassonográficos preservados.

Aumento de volume na região inguinal esquerda – acúmulo de tecido adiposo sem comunicação com a cavidade abdominal.



*Dra. PAULA NOGUEIRA CUNHA*  
 MV CLINICA GERAL - APERFEIÇOAMENTO ULTRASSONOGRAFIA  
 CRMV 13618-SP  
 CPF 122.038.818-10