

DATA: 13/01/2023

PACIENTE: PINK /JENIFER (502420)

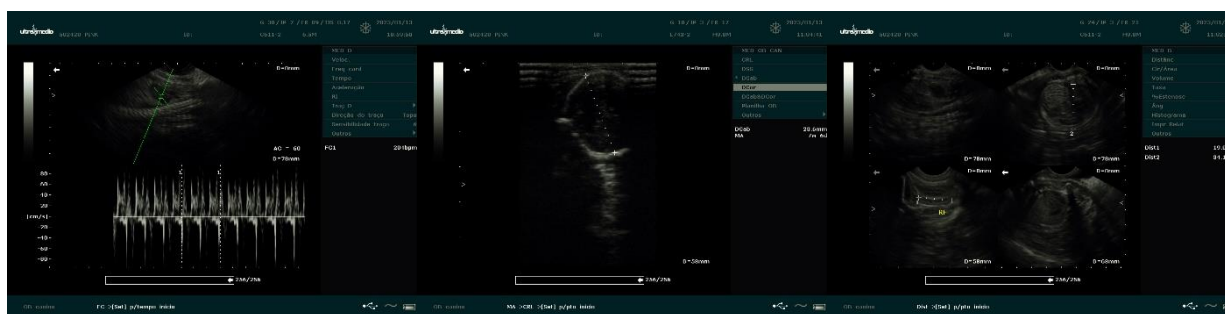## RELATÓRIO ULTRASSONOGRÁFICO GESTACIONAL

Primeiro exame ultrassonográfico – Gestação tópica em fase final do desenvolvimento.

- Gestação viável – fetos com batimentos cardíacos em torno de 204bpm.
- Crânio fetal caracterizado na região de períneo - mensurado em torno de 2,36cm, coluna total caracterizada, tórax caracterizado com diferenciação entre tórax e abdômen, pulmão ecogênico, abdômen fetal preservado – organogênese completa, fígado hipocóico, vasos caracterizados, estômago e bexiga repletos no momento do exame. Membros torácicos e pélvicos caracterizados.
- Câmara Cardíaca presente preservada com batimentos cardíacos em torno de 204bpm

**Gestação ainda viável com batimentos cardíacos em torno de 204bpm. Um dos fetos esta com o posicionamento no canal vaginal com sua cabeça encaixada na região de períneo – portanto há obstrução do canal de parto podendo os fetos evoluírem para morte fetal.**

**Idade gestacional aproximada de 55 dias (margem de erro de 2 dias).**

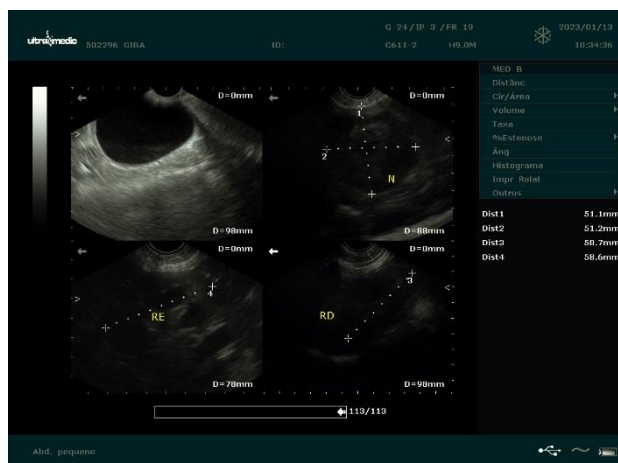


**A ultrassonografia não é o método de eleição para contagem fetal. Para uma estimativa do número de fetos, o primeiro ultrassom deve ser realizado após 30 dias do último cruzamento.**

  
Dra. PAULA NOGUEIRA CUNHA  
MV CLINICA GERAL - APERFEIÇOAMENTO ULTRA-SONOGRAFIA  
CRMV 13618-SP  
CPF 122.038.818-10

## IMPRESSÃO ULTRASSONOGRÁFICA:

Neoformação arredondada heterogênea proveniente de região cefálica do parênquima esplênico, se projeta da face visceral para a região epigástrica direita.  
Nefropatia senil.



*Dra. PAULA NOGUEIRA CUNHA*  
MV CLÍNICA GERAL - APERFEIÇOAMENTO ULTRA-SONOGRAFIA  
CRMV 136188SP  
CPF 122.038.818-10