



# HOSPITAL VETERINÁRIO DA ANCLIVEPA-SP

DATA: 26/01/2023

PACIENTE: NICK / JULIANO (506676)

## RELATÓRIO ULTRASSONOGRÁFICO

**Bexiga:** grande distensão, conteúdo anecoico sem debris sem sedimentos, paredes normoespessas, estratificação mantida, trígono preservado.

**Rins e Ureteres:** RE 3,19cm / RD 3,52cm, contornos definidos, parênquima homogêneo normoecóico, distinção e proporção cortico medular mantida, sistema pielocalicial preservado. Ausência de mineralizações ou litíases. Ureteres não caracterizados.

**Baço:** em topografia habitual com dimensões preservadas (0,89cm) parênquima homogêneo normoecóico, vasos preservados.

**Fígado:** em topografia habitual, lobos hepáticos com volume mantidos, parênquima homogêneo normoecóico, bordos arredondados, regulares. Vasos preservados. Ductos intra-hepáticos não caracterizados. Vesícula biliar com repleção adequada preenchida por conteúdo anecóico sem sedimentos, paredes normoespessas regulares. Ducto biliar não caracterizado. Sistema gastrointestinal:

**Estômago:** em topografia habitual, distendido por moderada quantidade de conteúdo padrão alimentar, paredes normoespessas, leve hipomotilidade. **Pâncreas:** não caracterizado.

**Alças Intestinais:** segmentos intestinais com acúmulo de conteúdo fecal denso produtor de sombra acústica, hipomotilidade, paredes normoespessas.

### Observações:

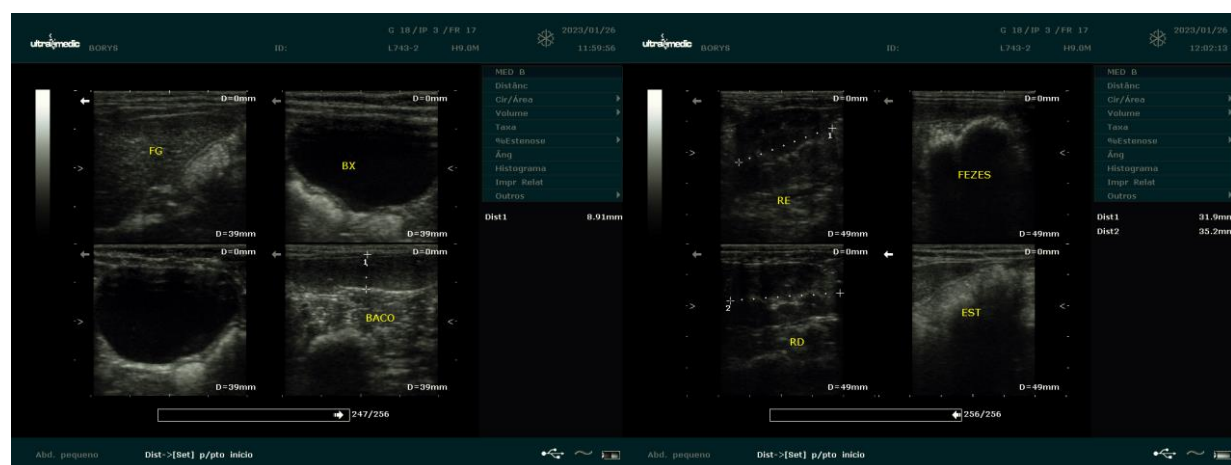
Ausência de líquido livre

Linfonodos mesentéricos caracterizados reativos.

  
Dra. PAULA NOGUEIRA CUNHA  
MV CLINICA GERAL - APERFEIÇOAMENTO ULTRA-SONOGRAFIA  
CRMV 13618-SP  
CPF 122.038.818-10

## IMPRESSÃO ULTRASSONOGRÁFICA:

Estômago repleto por conteúdo padrão alimentar.  
Retenção fecal em vários segmentos – fecaloma?



*Dr<sup>a</sup>. PAULA NOGUEIRA CUNHA*  
MV CLÍNICA GERAL - APERFEIÇOAMENTO ULTRASSONOGRÁFIA  
CRMV 13618-SP  
CPF 122.038.818-10