



# HOSPITAL VETERINÁRIO DA ANCLIVEPA-SP

DATA: 06/02/2023

PACIENTE: ZIGUI / JOSIMAR (506305)

## RELATÓRIO ULTRASONOGRÁFICO

**Bexiga:** moderada distensão, conteúdo anecoico sem debris, paredes normoespessas, uretra caudal preservada, sem sinais de obstrução.

**Rins e Ureteres:** RD 5,2cm/ RE 5,69cm, ambos com contornos definidos, parênquima homogêneo normoecóico, distinção e proporção cortico medular preservada, sistema pielocalicial mantido. Ureteres não caracterizados.

**Baço:** em topografia habitual com dimensões levemente aumentadas (1,59cm), parênquima homogêneo normoecóico, vasos preservados.

**Fígado:** em topografia habitual, lobos hepáticos com volume mantido, parênquima homogêneo normoecóico margens afiladas, regulares. Vasos preservados. Ductos intra-hepáticos não caracterizados. Vesícula biliar com repleção pequena, conteúdo anecoico, paredes normoespessas regulares. Ducto biliar não caracterizado. E

**Estômago:** em topografia habitual, distendido por conteúdo luminal gasoso, paredes preservadas. Píloro não caracterizado. com manutenção das camadas.

**Pâncreas:** não caracterizado.

**Alças Intestinais:** segmentos intestinais passíveis de avaliação sem conteúdo luminal paredes finas regulares, motilidade e estratificação preservadas.

**Adrenais:** não caracterizadas.

## OBSERVAÇÕES:

Ausência de líquido livre

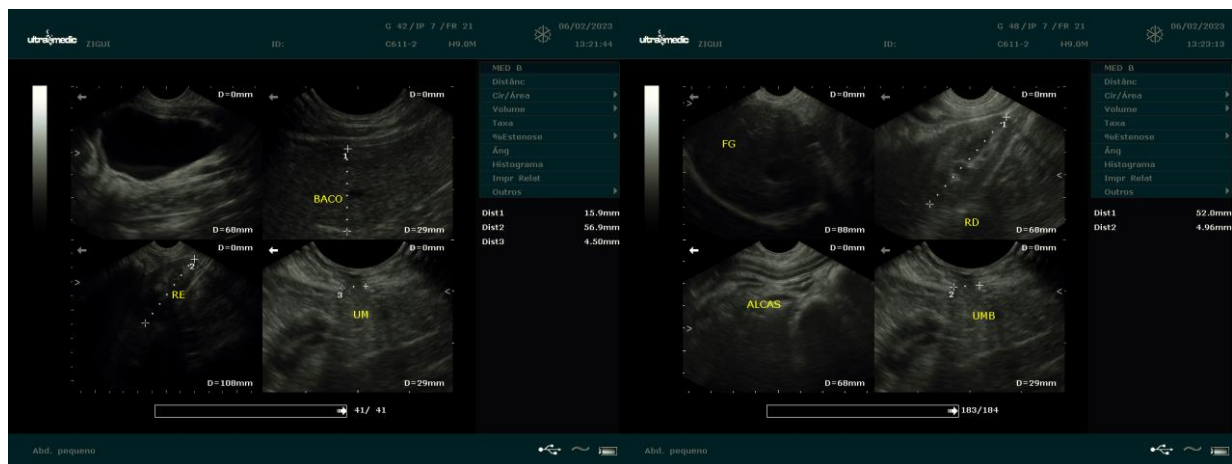
Linfonodos não caracterizados.

  
Dra. PAULA NOGUEIRA CUNHA  
MV CLINICA GERAL - APERFEIÇOAMENTO ULTRASONOGRAFIA  
CRMV 13618-SP  
CPF 122.038.818-10

## IMPRESSÃO ULTRASSONOGRÁFICA:

Varredura abdominal com parâmetros ultrassonográficos preservados.

Em região umbilical há mínima descontinuidade da musculatura abdominal - mensurada em torno de 0,45cm e neste local há discreto acúmulo de tecido adiposo.



  
Dra. PAULA NOGUEIRA CUNHA  
MV CLINICA GERAL - APERFEIÇOAMENTO ULTRASSONOGRAFIA  
CRMV 13618-SP  
CPF 122.038.818-10