



HOSPITAL VETERINÁRIO DA ANCLIVEPA-SP

DATA: 09/02/2023

PACIENTE: MIMI / JEOVÁ (510599)

RELATÓRIO ULTRASONOGRÁFICO

Bexiga: não caracterizada sem janela acústica para avaliação – paciente urinou no momento do exame.

Rins e Uteres: dimensões mantidas RD 3,86cm / RE 3,41cm, contornos definidos, parênquima grosseiro hiperecoico, distinção e proporção cortico medular preservada, sistema pielocalicial mantido. Presença de micropontos de mineralizações ou litíases. Uteres não caracterizados.

Baço: em topografia habitual, contornos definidos, dimensões mantidas, parênquima homogêneo e normoecóico, vasos preservados.

Fígado: em topografia habitual, lobos hepáticos com parênquima homogêneo hipoecóico, bordos afilados, regulares. Vasos preservados. Ductos intra-hepáticos caracterizados. Vesícula biliar septada preenchida por conteúdo anecoico sem sedimentos, paredes normoespessas e regulares. Ducto biliar não caracterizado.

Estômago: em topografia habitual, contraído sem conteúdo, paredes normoespessas, regulares, estratificação e motilidade mantida. Píloro não caracterizado.

Pâncreas: não caracterizado

Alças Intestinais: segmentos intestinais passíveis de avaliação em sua maior parte com parâmetros preservados, na região de jejuno e cólon não foi possível avaliar com detalhes alguns segmentos devido a uma grande formação preenchida por uma coleção hipoecóica densa que se encontra entre as alças dificultando a varredura.

Útero e ovários: OSH

Observações:

Ausência de líquido livre

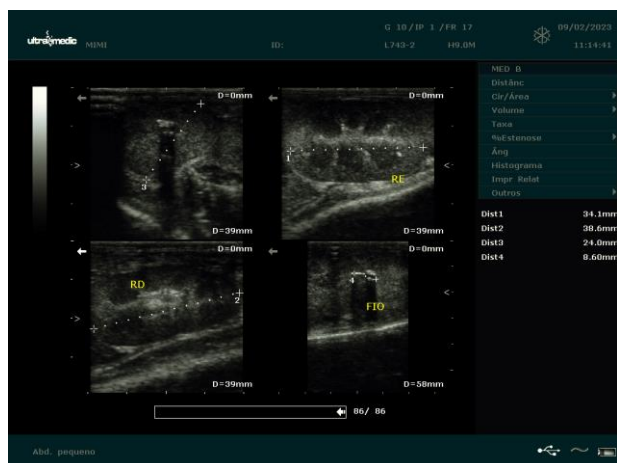
Em região abdominal médio caudal há uma grande estrutura preenchida por conteúdo hipoecóico denso que desloca alças intestinais e bexiga. Parece ter origem da região pélvica e se projeta para o abdômen, diâmetro mensurado em torno de 2,40cm. Juntamente com o conteúdo hipoecóico foi identificada 03 estruturas puntiformes hiperecóicas produtoras de sombra acústica, sugerindo fio de sutura.

Linfonodos não caracterizados.


Dra. PAULA NOGUEIRA CUNHA
MV CLINICA GERAL - APERFEIÇOAMENTO ULTRA-SONOGRAFIA
CRMV 13618-SP
CPF 122.038.818-10

IMPRESSAO ULTRASSONOGRÁFICA:

Em região abdominal médio caudal há uma grande estrutura preenchida por conteúdo hipoeecóico denso que desloca alças intestinais e bexiga. Parece ter origem da região pélvica e se projeta para o abdômen, diâmetro mensurado em torno de 2,40cm. Juntamente com o conteúdo hipoeecóico foi identificada 03 estruturas puntiformes hipereecóicas produtoras de sombra acústica, sugerindo fio de sutura – Piometra de coto?? Aderência de fio de sutura em alça intestinal e possível dilatação do segmento??? A esclarecer



Dra. PAULA NOGUEIRA CUNHA
 MV CLINICA GERAL - APERFEIÇOAMENTO ULTRA-SONOGRAFIA
 CRMV 13618-SP
 CPF 122.038.818-10