



HOSPITAL VETERINÁRIO DA ANCLIVEPA-SP

DATA: 03/03/2023

PACIENTE: CABELINHO / JOSÉ (512404)

RELATÓRIO ULTRASONOGRÁFICO

Bexiga: pouco distendida, conteúdo anecoico sem debris sem sedimentos, paredes finas regulares, estratificação mantida, trígono mantido. Uretra caudal preservada sem dilatação sem sinais de obstrução.

Rins e Ureteres: em topografia habitual (RD 3,60cm / RE 3,60cm) tanto direito quanto esquerdo possuem contornos pouco definidos, parênquima grosseiro hiperecoico, perda da distinção e da proporção cortico medular, sistema pielocalicial dilatado no esquerdo. Ureteres não caracterizados.

Baço: dimensões com leve aumento (1,42cm), parênquima homogêneo normoecóico. Vasos preservados.

Fígado: parênquima homogêneo normoecóico, volume mantido, margens finas e regulares. Diafragma mantido. Vasos preservados. **Vesícula biliar:** distendida por conteúdo anecoico sem sedimentos. Ducto cístico não caracterizado.

Estômago: contraído sem conteúdo, paredes normoespessas com estratificação e motilidade mantida.

Pâncreas: ramo caracterizado com parâmetros preservados. **Alças Intestinais:** segmentos intestinais passíveis de avaliação com paredes normoespessas, sem conteúdo luminal sem sinais de obstrução.

Adrenais: não caracterizadas.

Próstata: em região pélvica não avaliada

Testículos: Orquiectomia

Observações:

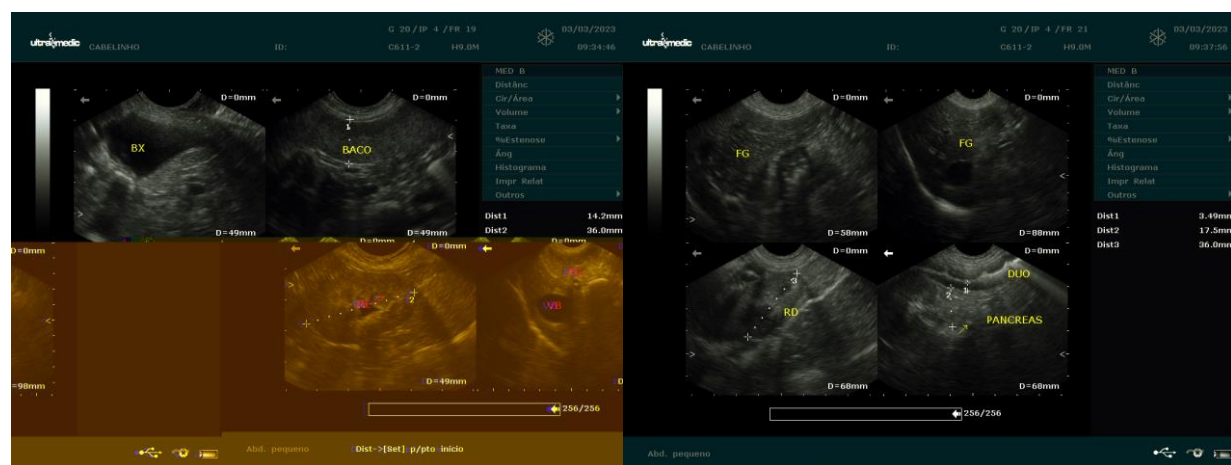
Ausência de líquido livre


Dra. PAULA NOGUEIRA CUNHA
MV CLÍNICA GERAL - APERFEIÇOAMENTO ULTRA-SONOGRAFIA
CRMV 13618-SP
CPF 122.038.818-10

IMPRESSÃO SONOGRÁFICA:

Nefropatia bilateral – ambos com alterações morfológicas importantes porém esquerdo possui dilatação de pelve sem sinais de obstrução pós renal.

Leve esplenomegalia



Dra. PAULA NOGUEIRA CUNHA
 MV CLINICA GERAL - APERFEIÇOAMENTO ULTRA-SONOGRAFIA
 CRMV 13618-SP
 CPF 122.038.818-10