



HOSPITAL VETERINÁRIO DA ANCLIVEPA-SP

DATA: 24/02/2023

PACIENTE: GORDA / JOYCE (516028)

RELATÓRIO ULTRASONOGRÁFICO

Bexiga: grande distensão, conteúdo anecoico sem debris paredes normoespessas regulares, estratificação mantida, trígono mantido. Uretra caudal não caracterizada.

Rins e Ureteres: RE 3,23cm / RD 3,45cm em topografia habitual. Tanto rim direito quanto esquerdo apresentam contornos definidos parênquima homogêneo normoecóico, distinção e proporção cortico medular preservada, sistema pielocalicial mantido, ausência de mineralizações. Ureter não caracterizado.

Baço: em topografia habitual dimensões levemente aumentadas (1,0cm) com parênquima homogêneo normoecóico, vasos preservados.

Fígado: lobos hepáticos com parênquima homogêneo normoecóico com volume preservado, margens afiladas regulares. Diafragma mantido, vasos preservados. **Vesícula biliar:** pouco distendida preenchida por conteúdo anecoico e sem sedimentos. Ducto comum preservado.

Estômago: não caracterizado. Píloro não caracterizado. **Pâncreas:** não caracterizado.

Alças Intestinais: somente alguns segmentos foram passíveis de avaliar. Mesentério totalmente reativo com aderências, espessamento dos tecidos e nodulações a esclarecer

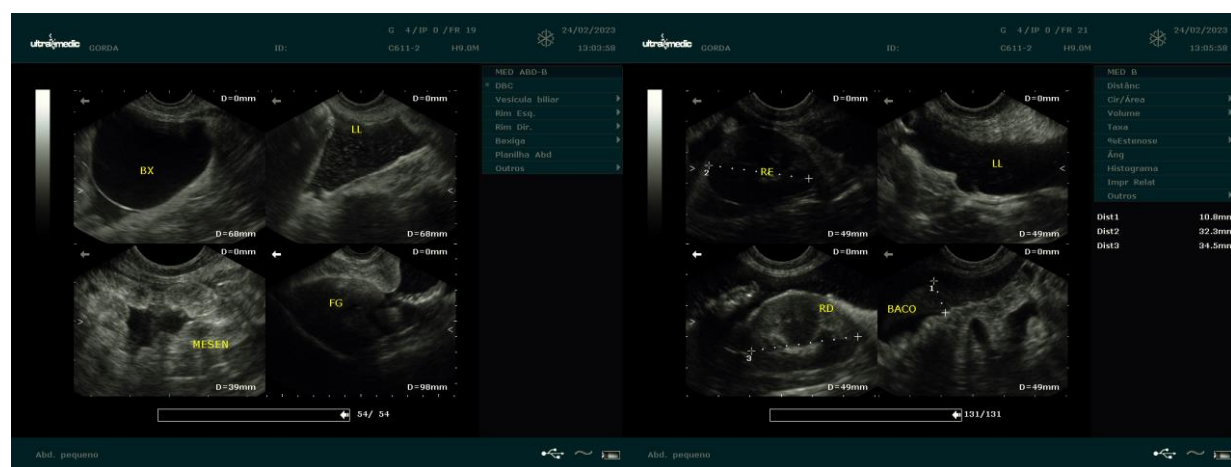
Observações:

Presença de grande quantidade de líquido livre com alta celularidade.


Dra. PAULA NOGUEIRA CUNHA
MV CLÍNICA GERAL - APERFEIÇOAMENTO ULTRA-SONOGRAFIA
CRMV 13618-SP
CPF 122.038.818-10

IMPRESSÃO ULTRASSONOGRÁFICA:

Mesentério totalmente reativo aderente com nodulações a esclarecer
Efusão abdominal acentuada com alta celularidade
Leve esplenomegalia




Dra. PAULA NOGUEIRA CUNHA
MV CLINICA GERAL - APERFEIÇOAMENTO ULTRA-SONOGRAFIA
CRMV 13618-SP
CPF 122.038.818-10