



HOSPITAL VETERINÁRIO DA ANCLIVEPA-SP

DATA: 01/03/2023

PACIENTE: DUCK / JULIANE (517674)

RELATÓRIO ULTRASONOGRÁFICO

Bexiga: em topografia habitual, distensão moderada, conteúdo anecoico com debrís ecogênicos flutuantes em pequena quantidade, paredes regulares normoespessas, uretra caudal mantida sem dilatação.

Rins e Ureteres: dimensões preservadas (RE 4,59cm / RD 4,79cm), contornos definidos, parênquima homogêneo normoecóico, distinção e proporção cortico medular preservada, sistema pielocalicial mantido. Ausência de mineralizações.

Baço: em topografia habitual, com leve aumento das dimensões (1,32cm), parênquima homogêneo normoecóico, vasos preservados.

Fígado: Topografia habitual, lobos hepáticos com parênquima homogêneo normoecóico. Diafragma preservado. Vasos preservados. Ductos intra-hepáticos não caracterizados. **Vesícula biliar:** repleção adequada, preenchida por conteúdo anecoico sem sedimentos, paredes normoespessas regulares. Ducto biliar não caracterizado.

Estômago: região de corpo com acúmulo de conteúdo fluido hipoecóico, com motilidade mantida predes leve espessamento, não foi identificada nenhuma estrutura em lúmen gástrico. Pâncreas: não caracterizado.

Alças Intestinais: os segmentos intestinais passíveis de avaliação encontram -se com mucosas irregulares espessadas alguns pontos com dilatação do lúmen por conteúdo hipoecóico e outros como o colón com acúmulo de conteúdo fluido denso, não há sinais de obstrução e há hipomotilidade.

Próstata e testículos: parâmetros preservados.

Observações:

Ausência de líquido livre

Linfonodos mesentéricos reativos.


Dra. PAULA NOGUEIRA CUNHA
MV CLÍNICA GERAL - APERFEIÇOAMENTO ULTRA-SONOGRAFIA
CRMV 136188/SP
CPF 122.038.818-10

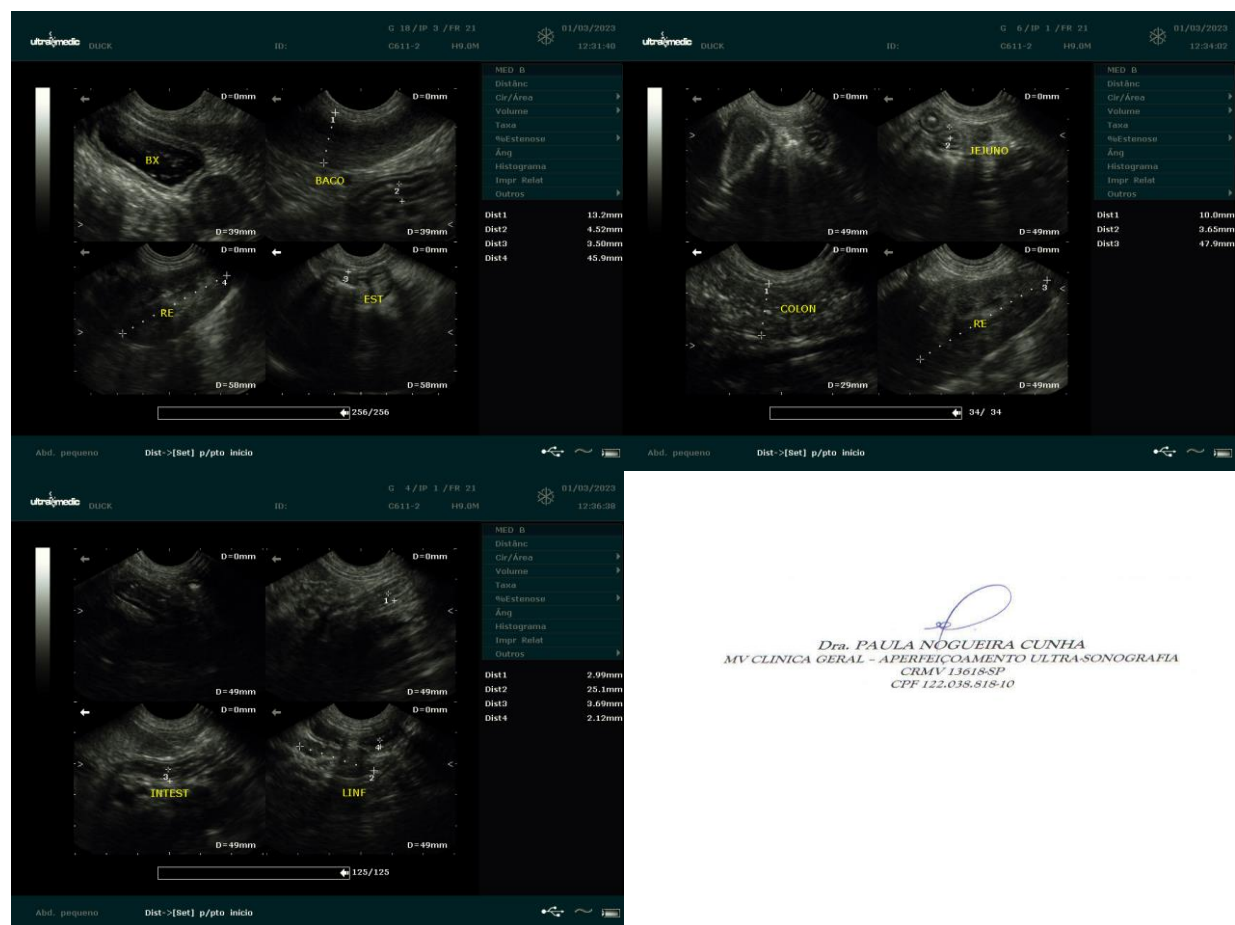
IMPRESSÃO SONOGRÁFICA:

Gastrite

Enterite

Linfonodos reativos.

Colón e alguns segmentos com dilatação por conteúdo fluido hipocóico denso não há sinais de obstrução.



Dra. PAULA NOGUEIRA CUNHA
MV CLINICA GERAL - APERFEIÇOAMENTO ULTRA-SONOGRAFIA
CRMV 13618-SP
CPF 122.038.818-10