



HOSPITAL VETERINÁRIO DA ANCLIVEPA-SP

DATA: 17/03/2023

PACIENTE: GIGIO/ JACQUELINE (519321)

RELATÓRIO ULTRASONOGRÁFICO

Bexiga: repleção adequada, conteúdo anecoico sem debris com discreta quantidade de sedimentos ecogênicos em suspensão, paredes finas e regulares, uretra caudal preservada, sem sinais de obstrução.

Rins e Ureteres: RE 3,33cm / RD 3,49cm. Contornos definidos, parênquima homogêneo normoecóico, distinção e proporção cortico medular. Sistema pielocalicial preservado. Ureter não caracterizado.

Baço: em topografia habitual com dimensões aumentadas (1,40cm), parênquima homogêneo normoecóico, vasos preservados.

Fígado: em topografia habitual, lobos hepáticos com volume preservado, parênquima homogêneo normoecóico, margens afiladas, regulares. Vasos intra-hepáticos preservados. Ductos intra-hepáticos preservados. **Vesícula biliar** com distensão moderada, paredes preservadas, preenchida por conteúdo anecoico sem sedimentos. Ducto comum preservado.

Estômago: em topografia habitual, distendido por conteúdo gasoso, paredes normoespessas regulares, estratificação mantida, motilidade preservada. **Píloro** não caracterizado. **Pâncreas:** não caracterizados.

Alças Intestinais: segmentos intestinais passíveis de avaliação distendido por conteúdo anecoico, paredes normoespessas com motilidade e estratificação preservadas.

Adrenais: não caracterizadas.

Observações:

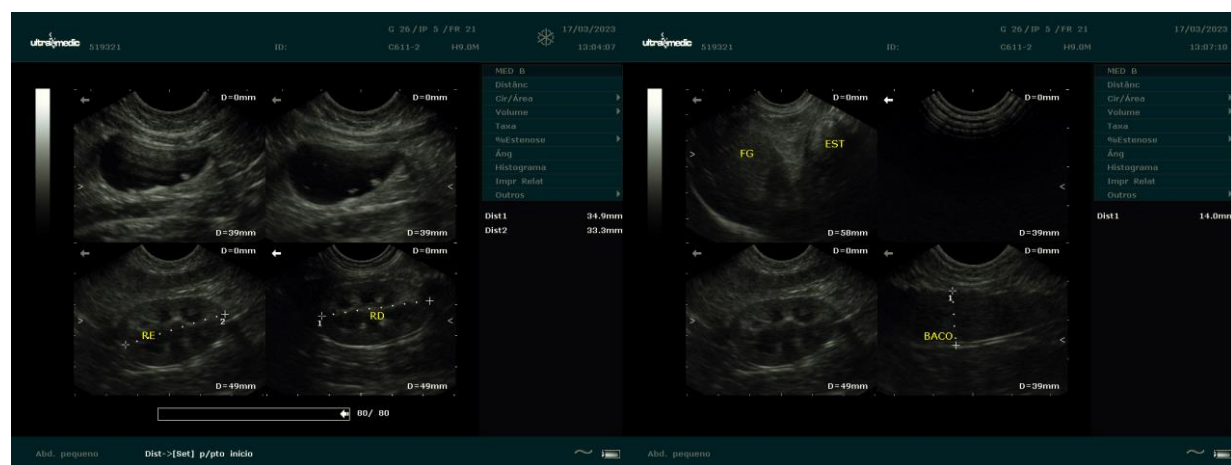
Ausência de líquido livre.


Dra. PAULA NOGUEIRA CUNHA
MV CLINICA GERAL - APERFEIÇOAMENTO ULTRA-SONOGRAFIA
CRMV 13618-SP
CPF 122.038.818-10

IMPRESSÃO SONOGRÁFICA:

Esplenomegalia

Cistite leve




Dra. PAULA NOGUEIRA CUNHA
MV CLÍNICA GERAL - APERFEIÇOAMENTO ULTRA-SONOGRAFIA
CRMV 13619-SP
CPF 122.038.818-10