



HOSPITAL VETERINÁRIO DA ANCLIVEPA-SP

DATA: 15/03/2023

PACIENTE: SPAIK / JOSERUTH (521886)

RELATÓRIO ULTRASONOGRÁFICO

Bexiga: moderada distensão, conteúdo anecoico sem debris com sedimentos, paredes finas e regulares, uretra caudal preservada, sem sinais de obstrução.

Rins e Ureteres: RE 5,16cm / RD 4,73cm. contornos definidos, parênquima homogêneo hiperecoico, leve perda da distinção e proporção cortico medular principalmente no rim direito, ausência de mineralização em recesso renal. Ureter não caracterizado.

Baço: em topografia habitual com dimensões preservadas, presença grande neoformação arredondada heterogênea com ecogenicidade mista que se projeta da face visceral para o abdômen medial, mensurada em torno de 5,40cm x 4,0cm, vasos preservados.

Fígado: em topografia habitual, lobos hepáticos com volume preservado, parênquima homogêneo normoecóico, margens afiladas, regulares. Vasos intra-hepáticos preservados. Ductos intra-hepáticos preservados. Vesícula biliar com distensão adequada, preenchida por conteúdo anecoico. Ducto comum preservado.

Estômago: em topografia habitual, contraído conteúdo mucoide, paredes normoespessas, há manutenção da estratificação e da motilidade. **Píloro** não caracterizado. **Pâncreas:** não caracterizado.

Alças Intestinais: segmentos intestinais passíveis de avaliação com conteúdo luminal mucoso / gasoso em pequena quantidade, paredes normoespessas regulares, motilidade e estratificação preservadas.

Adrenais: não caracterizadas.

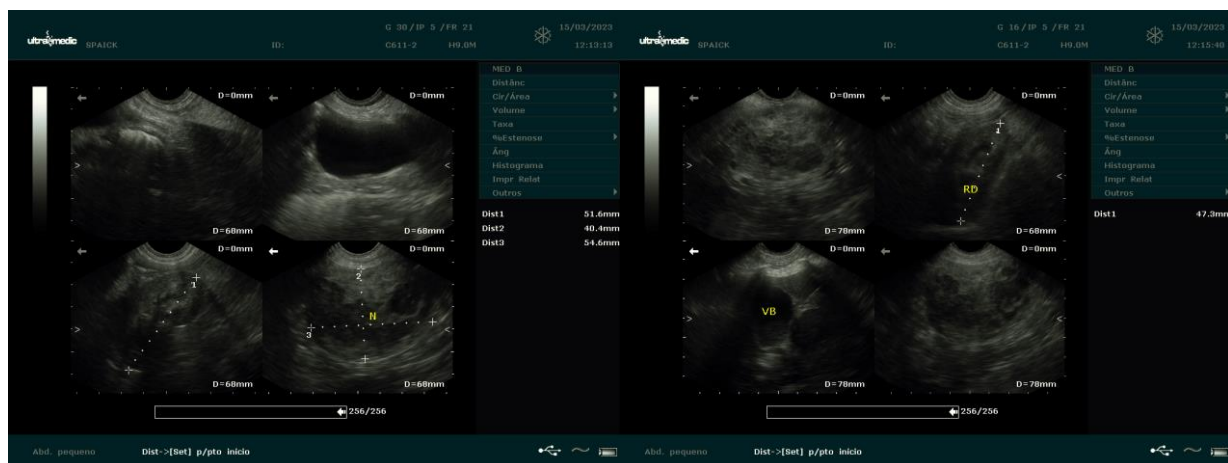
Observações:

Ausência de líquido livre


Dra. PAULA NOGUEIRA CUNHA
MV CLINICA GERAL - APERFEIÇOAMENTO ULTRA-SONOGRAFIA
CRMV 13618-SP
CPF 122.038.818-10

IMPRESSÃO SONOGRÁFICA:

Neoformação arredondada heterogênea com possível origem da face visceral de corpo esplênico mensurada em torno de 5,40cm x 4,0cm.



Dra. PAULA NOGUEIRA CUNHA
 MV CLINICA GERAL - APERFEIÇOAMENTO ULTRA-SONOGRAFIA
 CRMV 13618-SP
 CPF 122.038.818-10