



HOSPITAL VETERINÁRIO DA ANCLIVEPA-SP

DATA: 02/02/2023

PACIENTE: MEL / LILIAM (432184)

RELATÓRIO ULTRASONOGRÁFICO

Bexiga: moderada distensão, conteúdo anecoico sem debris sem sedimentos, paredes normoespessas, estratificação mantida, trígono preservado.

Rins e Ureteres: RE 3,86cm / RD 3,99cm, contornos definidos, parênquima homogêneo normoecóico, distinção e proporção cortico medular mantida, sistema pielocalicial preservado. Ausência de mineralizações ou litíases. Ureteres não caracterizados.

Baço: em topografia habitual com dimensões preservadas (1,23cm) parênquima homogêneo normoecóico, vasos preservados.

Fígado: em topografia habitual, lobos hepáticos com volume mantidos, parênquima homogêneo normoecóico, margens afiladas, regulares. Vasos preservados. Ductos intra-hepáticos não caracterizados. Vesícula biliar com repleção adequada preenchida por conteúdo anecóico sem sedimentos, paredes normoespessas regulares. Ducto biliar não caracterizado.

Estômago: em topografia habitual, distendido por moderada quantidade de conteúdo alimentar, paredes normoespessas na região de fundo 0,34cm e na região de curvatura menor não foi possível avaliar devido a grande quantidade de alimento, motilidade e estratificação preservadas. Píloro não caracterizado – sem janela acústica excesso de conteúdo luminal. Pâncreas: não caracterizados.

Alças Intestinais: segmentos intestinais passíveis de avaliação sem conteúdo luminal paredes finas regulares, motilidade e estratificação preservadas. Colón com acúmulo de fezes.

Adrenais: tanto direita quanto esquerdo apresentam parênquima homogêneo normoecóico, contornos definidos, mensuradas em torno de ADD 1,70cm x 0,47cm (polo caudal) e ADE 1,62cm x 0,51cm (polo caudal)

Observações:

Ausência de líquido livre.

Linfonodos não caracterizados.

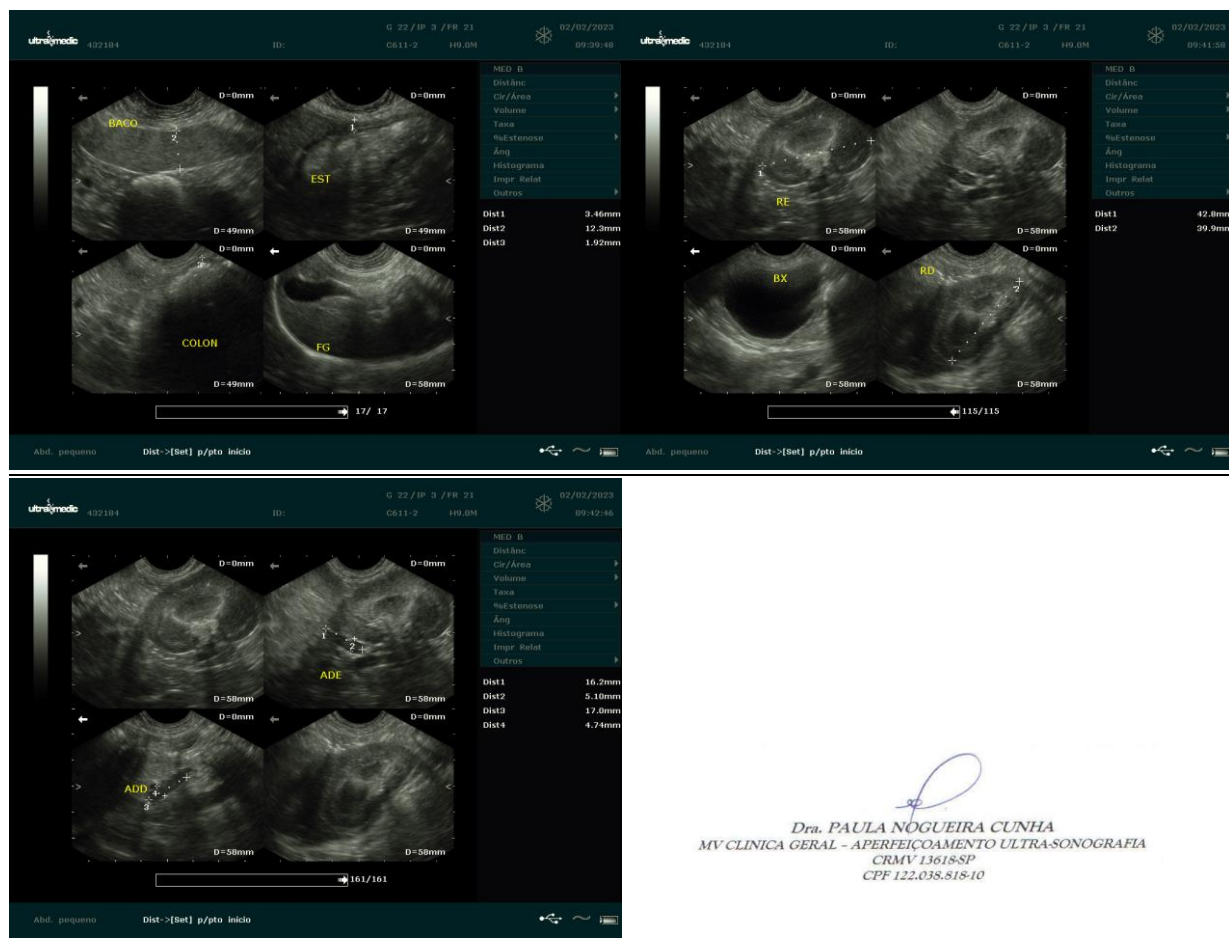

Dra. PAULA NOGUEIRA CUNHA
MV CLINICA GERAL - APERFEIÇOAMENTO ULTRASONOGRAFIA
CRMV 13618-SP
CPF 122.038.818-10

IMPRESSÃO ULTRASSONOGRÁFICA:

Estômago repleto por conteúdo alimentar – não sendo possível avaliar de forma ideal as paredes somente a da região fúndica foi avaliada e se encontra normal.

Piloro não caracterizado sem janela acústica – excesso de conteúdo

Indicado avaliação com jejum alimentar de 12hs dar somente água.



Dra. PAULA NOGUEIRA CUNHA
 MV CLÍNICA GERAL - APERFEIÇOAMENTO ULTRA-SONOGRÁFIA
 CRMV 13618-SP
 CPF 122.038.818-10