



HOSPITAL VETERINÁRIO DA ANCLIVEPA-SP

DATA: 14/03/2023

PACIENTE: TORNADO / LUCIMARA (521471)

RELATÓRIO ULTRASONOGRÁFICO

Bexiga: em topografia habitual, pouco distendida, conteúdo anecoico sem debris celulares sem sedimentos, paredes finas regulares, estratificação mantida, uretra caudal não caracterizada.

Rins e Ureteres: RD 3,45cm / RE 3,26cm, contornos definidos, parênquima homogêneo normoecóico. Distinção e proporção cortico medular preservada, sistema pielocalicial mantido. Ausência de mineralizações. Ureteres não caracterizados.

Baço: em topografia habitual com aumento das dimensões (1,20cm), parênquima homogêneo normoecóico, vasos preservados.

Fígado: em topografia habitual, lobos hepáticos com volume preservado, parênquima homogêneo normoecóico, margens afiladas, regulares. Vasos preservados. Ductos intra-hepáticos não caracterizados.

Vesícula biliar com repleção adequada preenchida por conteúdo anecoico, paredes normoespessas regulares. Ducto biliar não caracterizado.

Estômago: em topografia habitual com leve distensão por conteúdo mucoide / gasoso, paredes normoespessas, estratificação e motilidade mantida. **Pâncreas:** não caracterizado. **Alças Intestinais:** segmentos intestinais passíveis de avaliação com paredes preservadas, estratificação mantida, conteúdo luminal mucoide pastoso, motilidade mantida.

Adrenais: não caracterizada.

Observações:

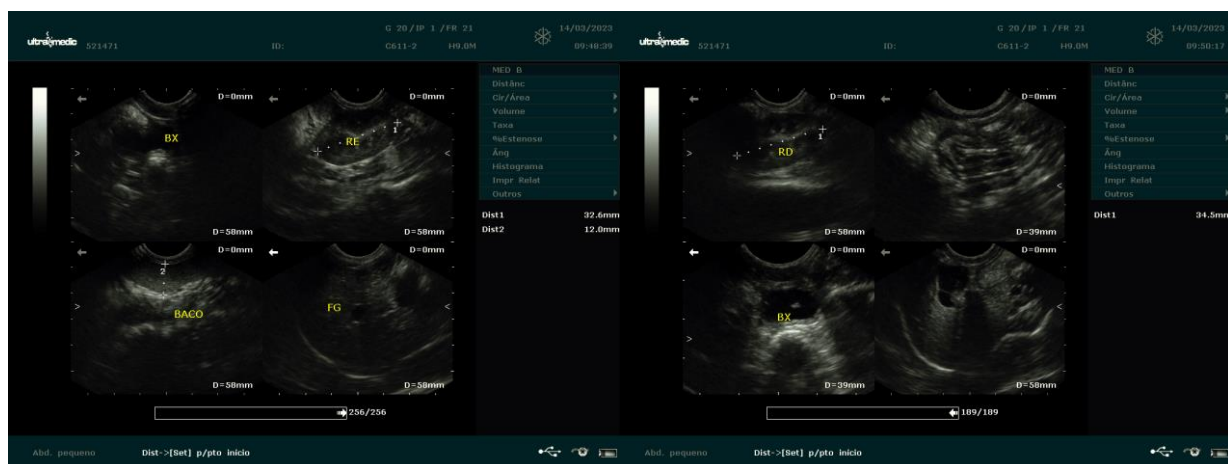
Ausência de líquido livre.

Linfonodos não caracterizados.


Dra. PAULA NOGUEIRA CUNHA
MV CLÍNICA GERAL - APERFEIÇOAMENTO ULTRA-SONOGRAFIA
CRMV 13618-SP
CPF 122.038.818-10

IMPRESSÃO SONOGRÁFICA:

Esplenomegalia




Dra. PAULA NOGUEIRA CUNHA
MV CLÍNICA GERAL - APERFEIÇOAMENTO ULTRA-SONOGRAFIA
CRMV 13618-SP
CPF 122.038.818-10