



HOSPITAL VETERINÁRIO DA ANCLIVEPA-SP

DATA: 08/03/2023

PACIENTE: LILICA / LETICIA (462925)

RELATÓRIO ULTRASONOGRÁFICO

Bexiga: em topografia habitual, com distensão moderada, conteúdo anecoico sem debris sem sedimentos, paredes normoespessas, regulares, uretra caudal mantida.

Rins e Ureteres: RE (3,10cm) / RD (3,41cm) ambos com parênquima homogêneo normoecóico, distinção e proporção cortico medular mantida. sistema pielocalicial mantido. Ureter preservado.

Baço: em topografia habitual, parênquima homogêneo normoecóico, dimensões discretamente aumentadas (1,0cm), vasos preservados.

Fígado: lobos hepáticos com volume mantido, parênquima homogêneo normoecóico, bordos afilados, regulares. Diafragma mantido. Grandes vasos não caracterizados. **Vesícula biliar:** em topografia habitual distendida por conteúdo anecóico com discreta quantidade de sedimento ecogênico denso, paredes normoespessas. Ductos intra-hepáticos não caracterizados. Ducto biliar comum não caracterizado.

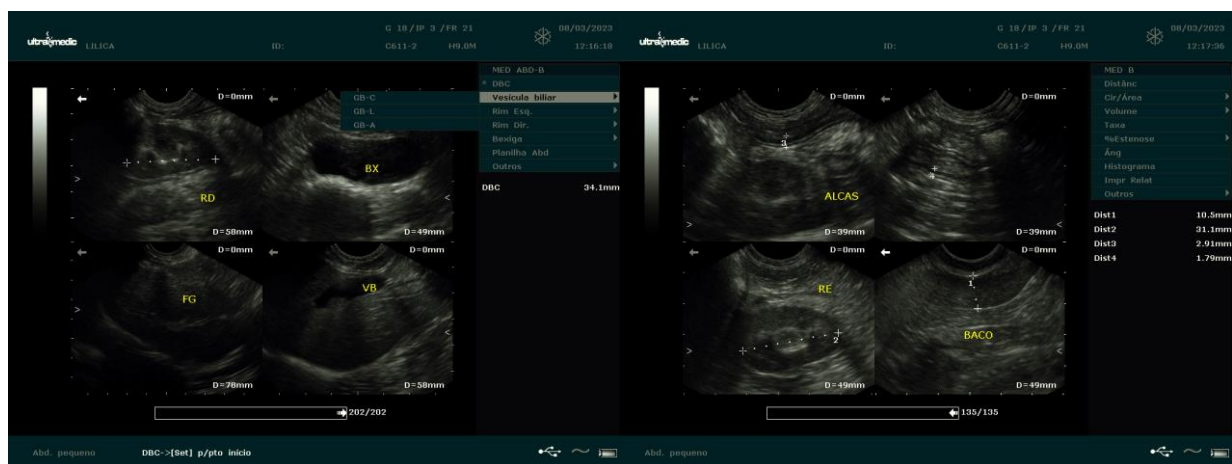
Estômago: caracterizado com pequena distensão por conteúdo alimentar / gasoso, motilidade e estratificação preservadas, paredes normoespessas. **Pâncreas:** não caracterizado. **Alças Intestinais:** segmentos intestinais passíveis de varredura com paredes preservadas, lúmen com conteúdo pastoso a mucoide com motilidade preservada.

Útero e ovários: pedículos preservados.


Dra. PAULA NOGUEIRA CUNHA
MV CLÍNICA GERAL - APERFEIÇOAMENTO ULTRA-SONOGRAFIA
CRMV 13618-SP
CPF 122.038.818-10

IMPRESSÃO SONOGRÁFICA:

Varredura abdominal com parâmetros preservados.



Dra. PAULA NOGUEIRA CUNHA
 MV CLINICA GERAL - APERFEIÇOAMENTO ULTRA-SONOGRAFIA
 CRMV 13618-SP
 CPF 122.038.818-10