

Nº OS: 291767 Animal: Boris
Espécie: Canina
Proprietário: Lucia Helena De Borba Xavier
Requisitante: Ana Laura B. Giacomelli
Clínica: Serviço Veterinário Anclivepa - Jurubatuba

Data: 16/03/2023
Raça: Yorkshire
Dt. Nasc.: 15/07/2008
Sexo: Macho
Idade: 14a 8m 1d

ECODOPPLERCARDIOGRAMA

Equipamento: GE Versana Premier

Peso ideal..... 3,8 Kg
Frequência cardíaca..... 109,00 bpm
Ritmo..... regular

Avaliação do ventrículo esquerdo

Septo

Movimento..... Normal
Espessura..... Normal
Medida..... 0,65 cm

Parede

Movimento..... Normal
Espessura..... Normal
Medida..... 0,62 cm

Cavidade

Dimensão diástole..... aumento discreto (avaliação subjetiva associada)
Diâmetro diastólico..... 2,27 cm
DD normalizado..... 1,53
Dimensão sístole..... Normal
Diâmetro sistólico..... 1,12 cm
Função..... 51 %
Fração de ejeção..... 84,07
Aorta..... Normal
Medida aorta..... 1,16 cm
Átrio esquerdo..... aumento importante (avaliação prejudicada)
Medida átrio esquerdo..... 2,04 cm
Medida (AE/AO),..... 1,76
Relação (AE/AO),..... aumentada

Ventrículo direito..... Normal

Átrio direito..... Normal

Valvas atrioventriculares

Mitral..... Aspecto degenerado com movimentação normal de suas cúspides. O Doppler espectral e o mapeamento de fluxo em cores mostraram insuficiência de grau importante.
Tricúspide..... Aspecto degenerado com movimentação normal de suas cúspides. O Doppler espectral e o mapeamento de fluxo em cores mostraram insuficiência de grau importante.

Valvas sigmoidéas

Aórtica..... Aspecto e movimentação normais. O Doppler espectral e o mapeamento de fluxo em cores são normais.
Pulmonar..... Aspecto e movimentação normais. O Doppler espectral e o mapeamento de fluxo em cores mostraram insuficiência de grau discreto.
Pericárdio..... Normal

Nº OS: 291767 Animal: Boris
Espécie: Canina
Proprietário: Lucia Helena De Borba Xavier
Requisitante: Ana Laura B. Giacomelli
Clínica: Serviço Veterinário Anclivepa - Jurubatuba

Data: 16/03/2023
Raça: Yorkshire
Dt. Nasc.: 15/07/2008
Sexo: Macho
Idade: 14a 8m 1d

ECODOPPLERCARDIOGRAMA

Equipamento: GE Versana Premier

Contração segmentar..... Normocinesia de todos os segmentos analisados

Função hemodinâmica..... Fluxo Aórtico: V máx 0,91m/s (gradiente de pressão: 3,28mmHg)
Fluxo Pulmonar: V máx 0,59m/s (gradiente de pressão: 1,41mmHg)
Regurgitação Tricúspide: V máx 3,13m/s (gradiente de pressão: 39,07mmHg)

Padrão de enchimento VE..... Vel máx Onda E: 0,52m/s; Vel máx Onda A: 0,97m/s
Relação E/A: 0,54/ diminuída
Tempo de desaceleração da onda E: 93ms
Tempo de relaxamento isovolumétrico: 70ms
Vel máx Onda Em: 0,06m/s; Vel máx Onda Am: 0,09m/s

O padrão de enchimento do VE é do tipo E<A, compatível com senilidade.

Índices preditivos de ICC... Velocidade da onda E: 0,52m/s (normal: até 1,08m/s)
-dP/dT: gráfico inadequado para a mensuração (normal: acima de 800mmHg/s)
Relação E/Triv: 0,75 (normal: até 2,5 ± 0,5)
DIVEd/Ao: 1,96 (normal até 3)
Relação E/E': 9,46 (menor que 11,5)

Observações:

>> Avaliação dos índices sugestivos de hipertensão pulmonar:
Tamanho de câmaras direitas: normais
Relação Artéria pulmonar / Aorta (AP/Ao): 0,84 (próximo de 1)
Índice de distensibilidade do ramo direito da artéria pulmonar (RAPD): normal

>> Avaliação do ventrículo direito:
Parede livre - Movimento: normocinético
Espessura: 0,36cm normal
Diâmetro Diastólico: 1,30cm normal
TAPSE/Ao (Modo M): 0,68 (normal: maior que 0,65)
Velocidade da onda Sm (anel tricúspide lateral): 0,07m/s

Conclusão:

Valvopatia mitral mixomatosa com moderado a importante remodelamento de câmaras esquerdas;
Insuficiência valvar mitral de grau importante;
Valvopatia tricúspide mixomatosa sem remodelamento de câmaras direitas;
Insuficiência valvar tricúspide de grau importante;
Insuficiência valvar pulmonar de grau discreto;
Achados ecocardiográficos sugestivos de intermediária probabilidade de hipertensão pulmonar.

Referências:

- [1] SCHOBBER, K.E. et al. Detection of congestive heart failure in dogs by doppler echocardiography. Journal of Veterinary Internal Medicine, v. 24, p.1358-1368, 2010.
- [2] BOSWOOD, A., et al. The EPIC Study - A Randomized Clinical Trial. Journal of Veterinary Internal Medicine, v. 30, n. 6, p. 765-1779, 2016.
- [3] REYNOLDS, C.A., et al. Prediction of first onset of congestive heart failure in dogs with degenerative mitral valve disease: The PREDICT cohort study. Journal of Veterinary Cardiology, v. 14, p. 193-202, 2012.
- [4] REINERO, C.; VISSER, L.C.; KELLIHAN, H.B. et al. ACVIM consensus statement guidelines for the diagnosis, classification, treatment, and monitoring of pulmonary hypertension in dogs. Journal of Veterinary Internal Medicine, p. 1-25, 2020.
- [5] VISSER, L.C.; SCANSEN, B.A.; BROWN, N.V. et al. Echocardiographic assessment of right ventricular systolic function in conscious healthy dogs following a single dose of pimobendan versus atenolol. Journal of Veterinary Cardiology, v. 17, p. 161-172, 2015.

Nº OS: 291767

Animal: Boris

Data: 16/03/2023

Espécie: Canina

Raça: Yorkshire

Sexo: Macho

Proprietário: Lucia Helena De Borba Xavier

Dt. Nasc.: 15/07/2008

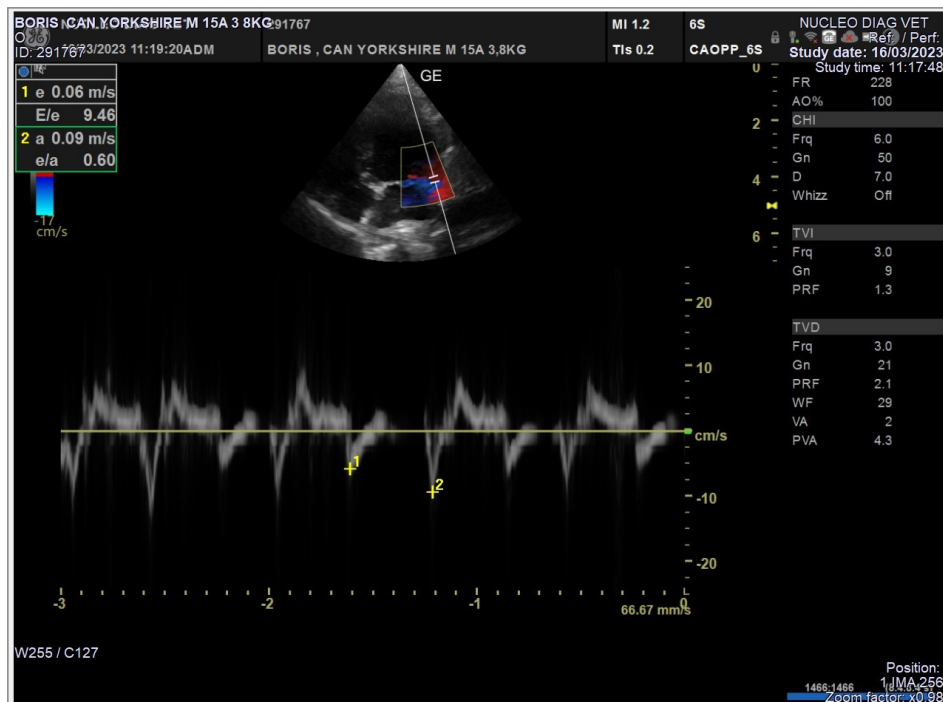
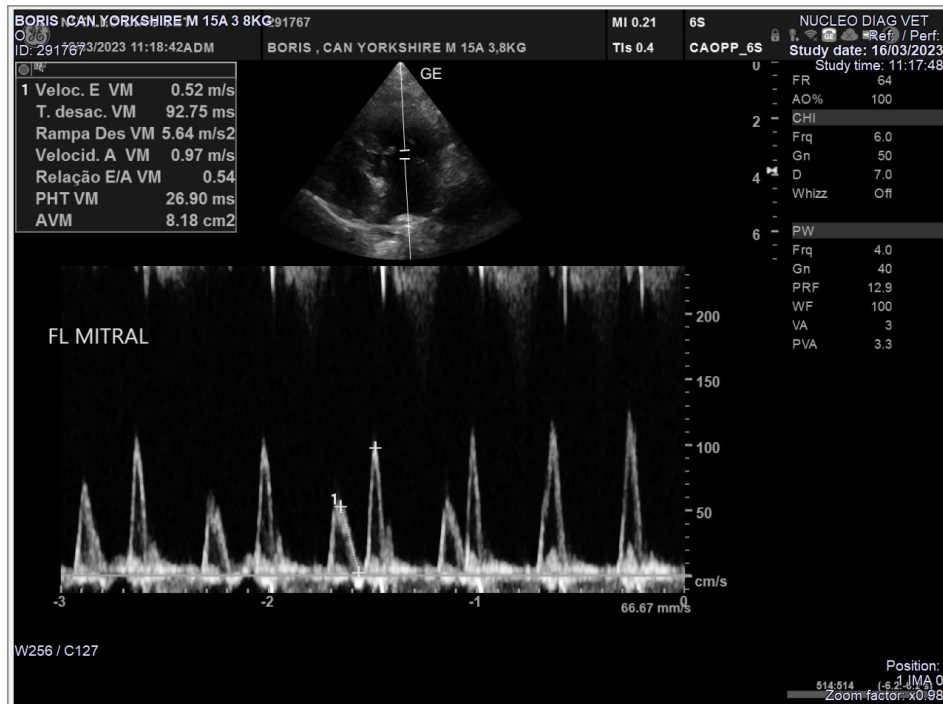
Idade: 14a 8m 1d

Requisitante: Ana Laura B. Giacomelli

Clinica: Servico Veterinario Anclivepa - Jurubatuba

ECODOPPLERCARDIOGRAMA

Equipamento: GE Versana Premier



Nº OS: 291767

Animal: Boris

Data: 16/03/2023

Espécie: Canina

Raça: Yorkshire

Sexo: Macho

Proprietário: Lucia Helena De Borba Xavier

Dt. Nasc.: 15/07/2008

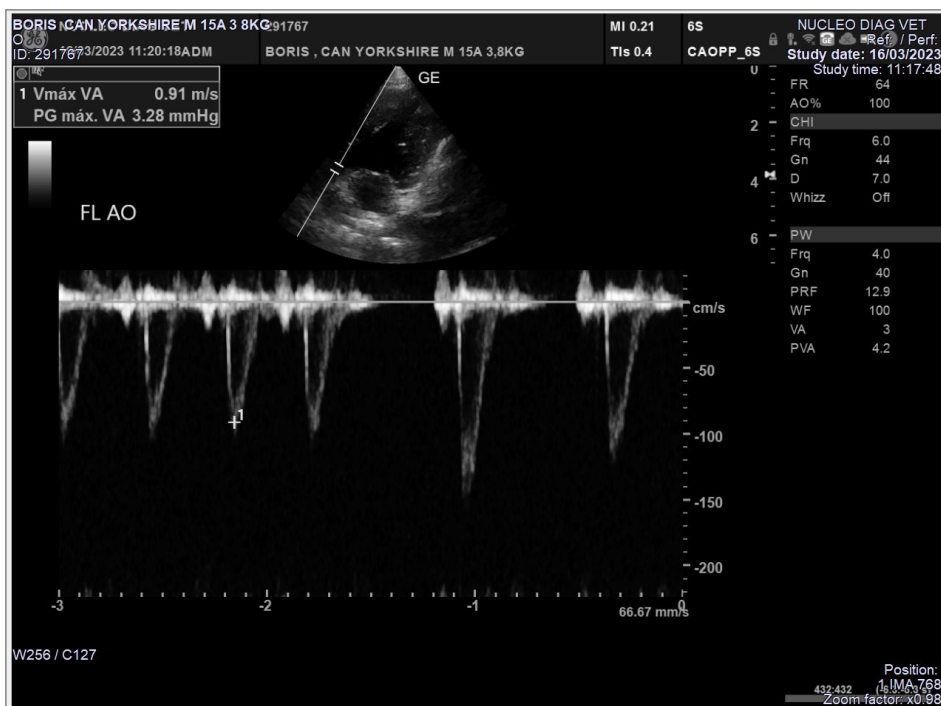
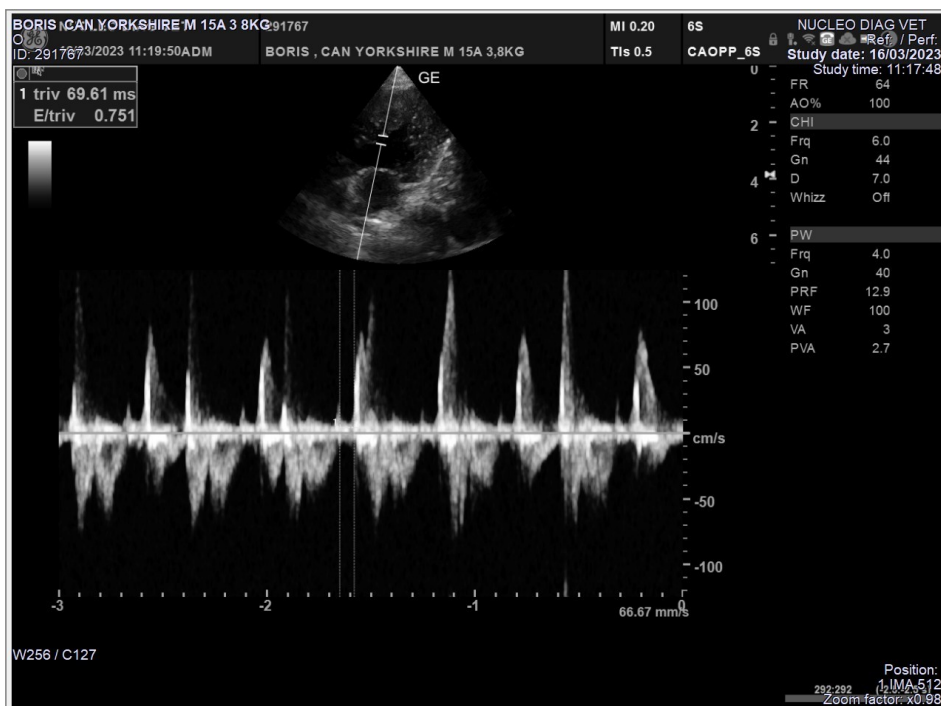
Idade: 14a 8m 1d

Requisitante: Ana Laura B. Giacomelli

Clinica: Servico Veterinario Anclivepa - Jurubatuba

ECODOPPLERCARDIOGRAMA

Equipamento: GE Versana Premier



Nº OS: 291767

Animal: Boris

Data: 16/03/2023

Espécie: Canina

Raça: Yorkshire

Sexo: Macho

Proprietário: Lucia Helena De Borba Xavier

Dt. Nasc.: 15/07/2008

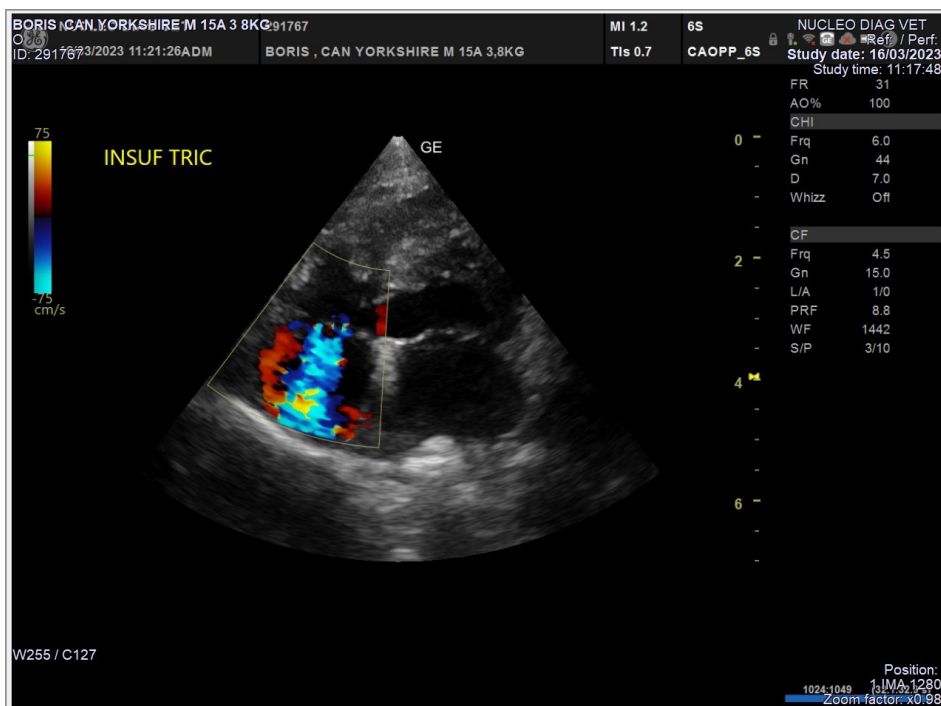
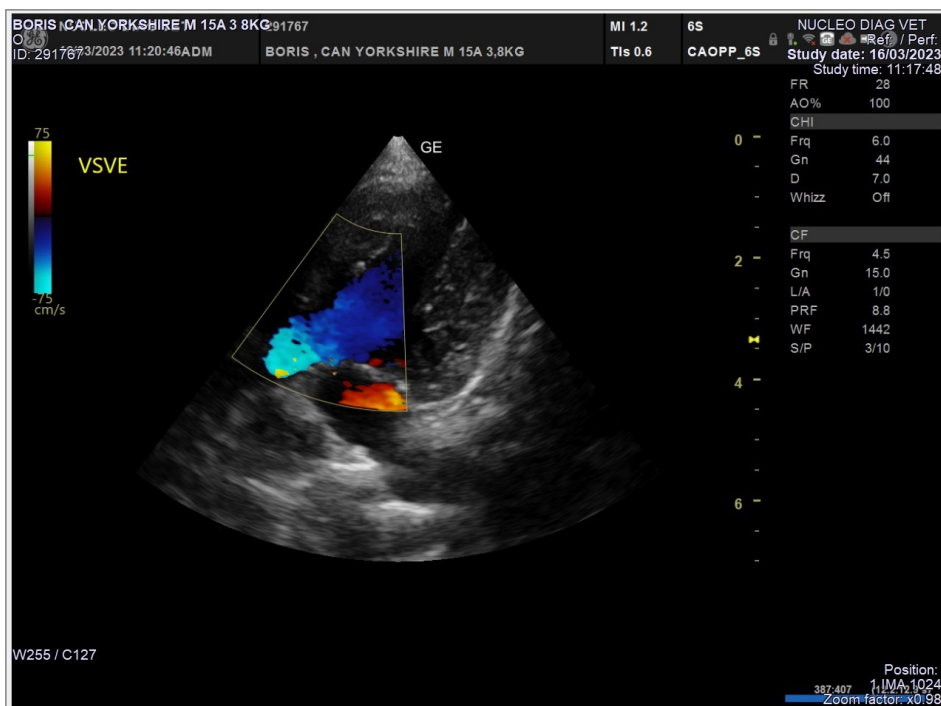
Idade: 14a 8m 1d

Requisitante: Ana Laura B. Giacomelli

Clinica: Serviço Veterinário Anclivepa - Jurubatuba

ECODOPPLERCARDIOGRAMA

Equipamento: GE Versana Premier



Animal: Boris

Espécie: Canina

Raça: Yorkshire

Data: 16/03/2023

Sexo: Macho

Proprietário: Lucia Helena De Borba Xavier

Dt. Nasc.: 15/07/2008

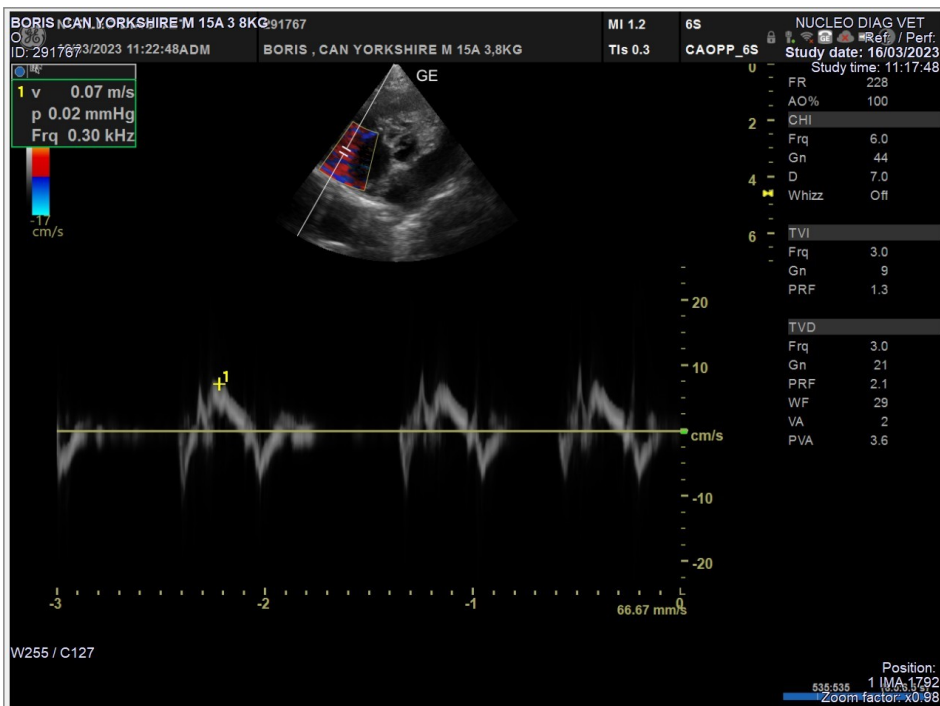
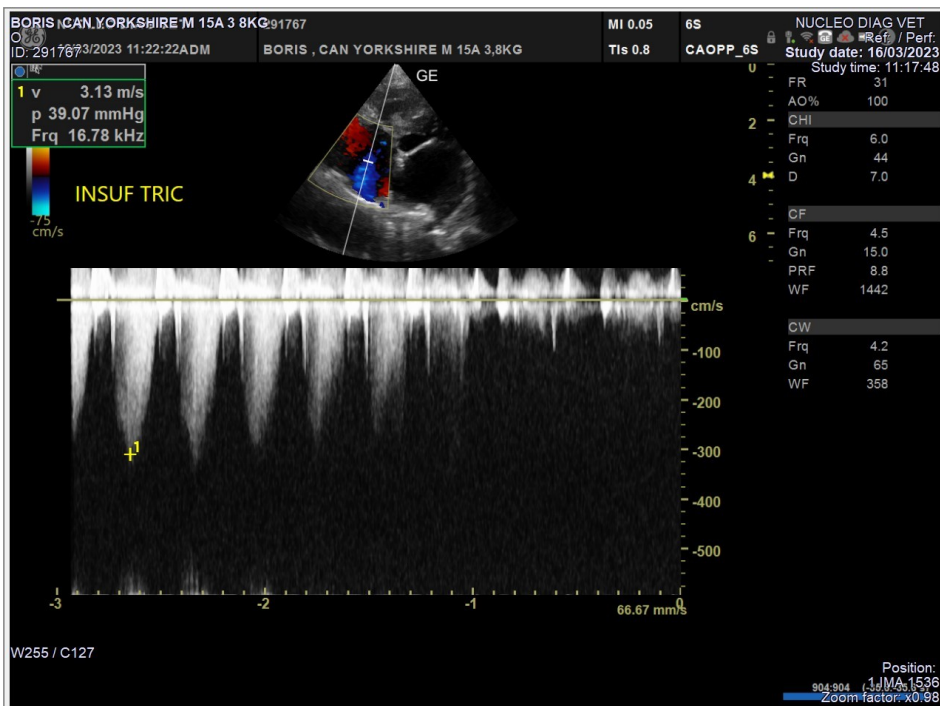
Idade: 14a 8m 1d

Requisitante: Ana Laura B.Giacomelli

Clínica: Servicio Veterinario Anclivepa - Jurubatuba

ECODOPPLERCARDIOGRAMA

Equipamento: GE Versana Premier



Nº OS: 291767

Animal: Boris

Data: 16/03/2023

Espécie: Canina

Raça: Yorkshire

Sexo: Macho

Proprietário: Lucia Helena De Borba Xavier

Dt. Nasc.: 15/07/2008

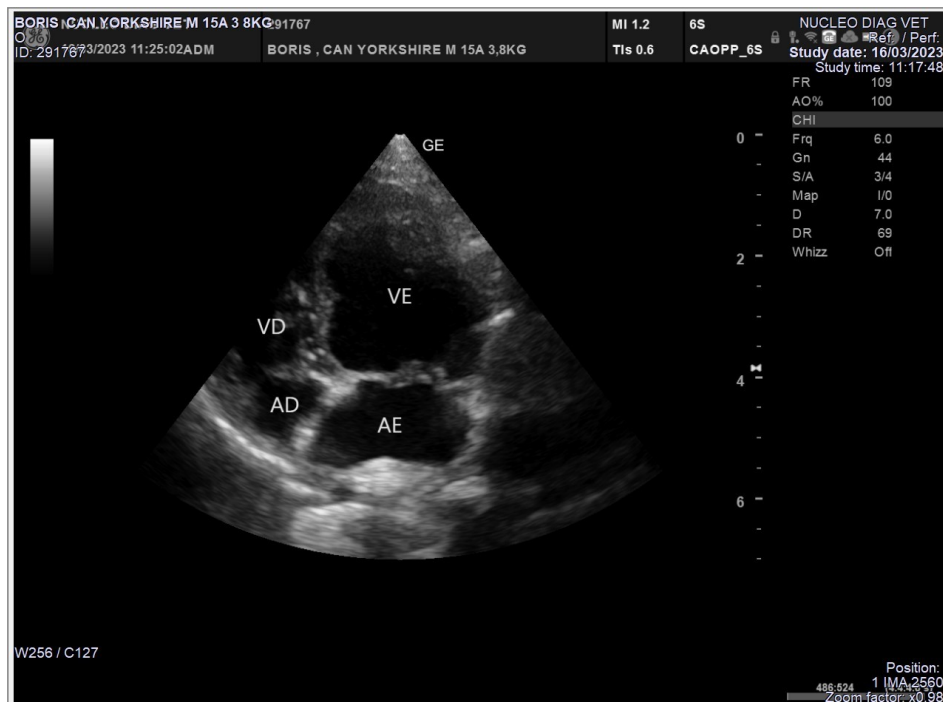
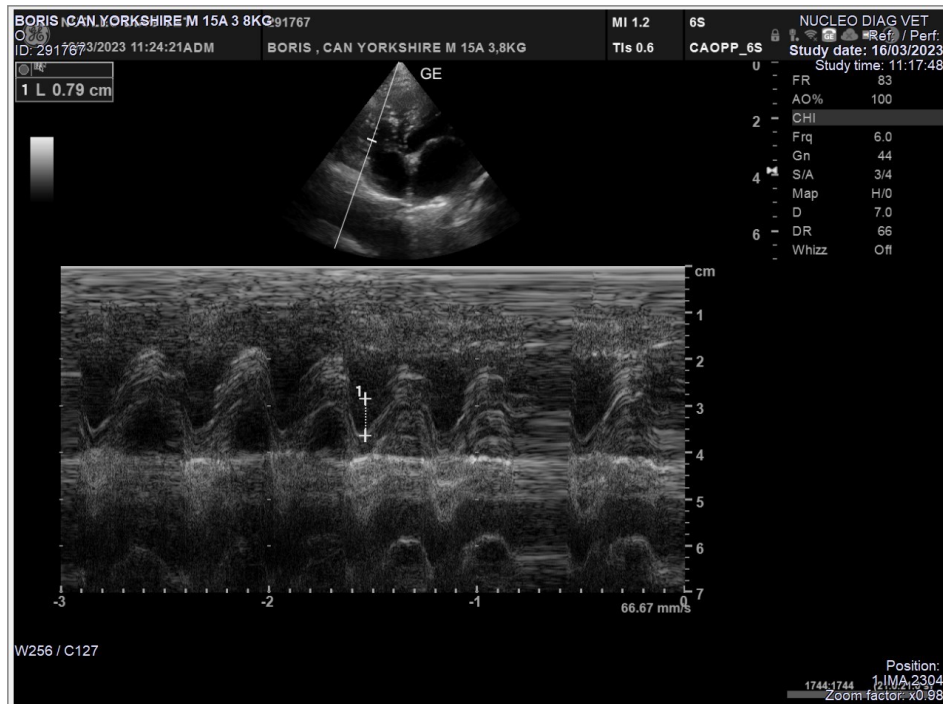
Idade: 14a 8m 1d

Requisitante: Ana Laura B. Giacomelli

Clinica: Servico Veterinario Anclivepa - Jurubatuba

ECODOPPLERCARDIOGRAMA

Equipamento: GE Versana Premier



Nº OS: 291767

Animal: Boris

Data: 16/03/2023

Espécie: Canina

Raça: Yorkshire

Sexo: Macho

Proprietário: Lucia Helena De Borba Xavier

Dt. Nasc.: 15/07/2008

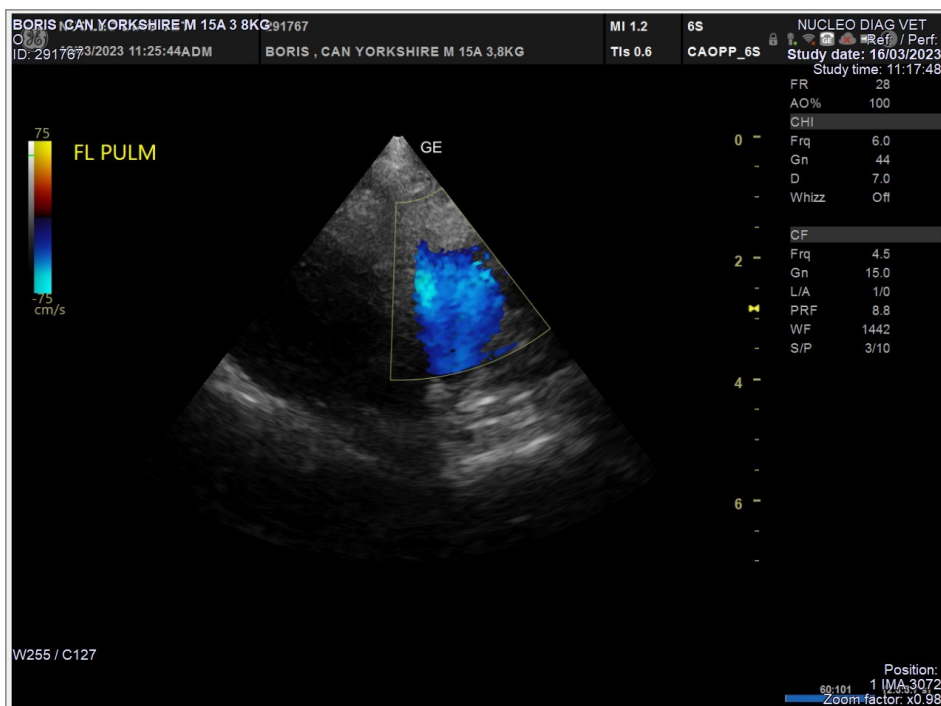
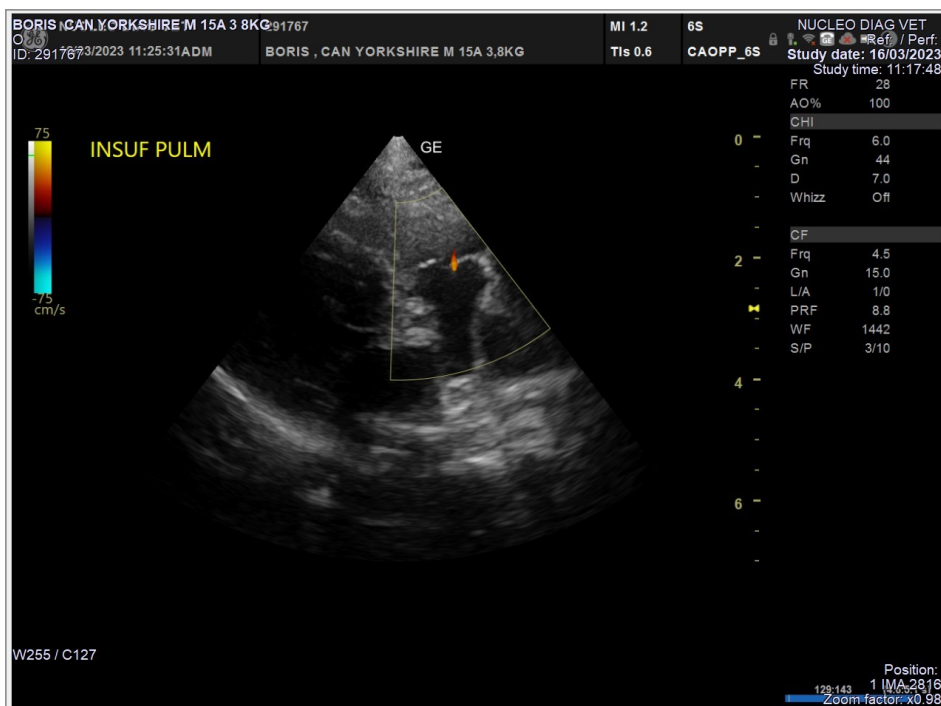
Idade: 14a 8m 1d

Requisitante: Ana Laura B. Giacomelli

Clinica: Servico Veterinario Anclivepa - Jurubatuba

ECODOPPLERCARDIOGRAMA

Equipamento: GE Versana Premier



Nº OS: 291767

Animal: Boris

Data: 16/03/2023

Espécie: Canina

Raça: Yorkshire

Sexo: Macho

Proprietário: Lucia Helena De Borba Xavier

Dt. Nasc.: 15/07/2008

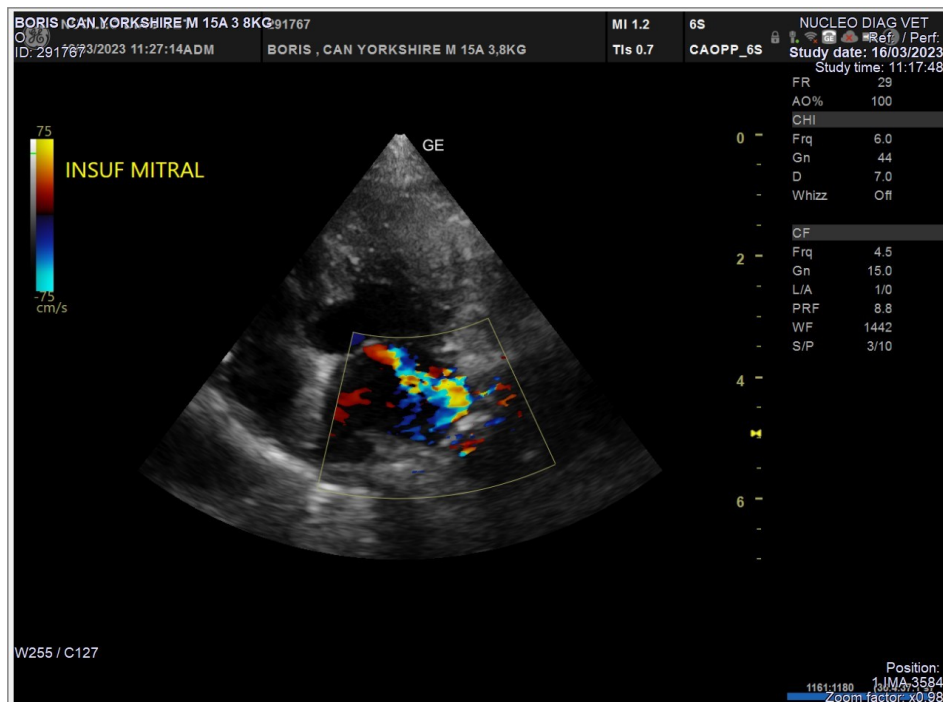
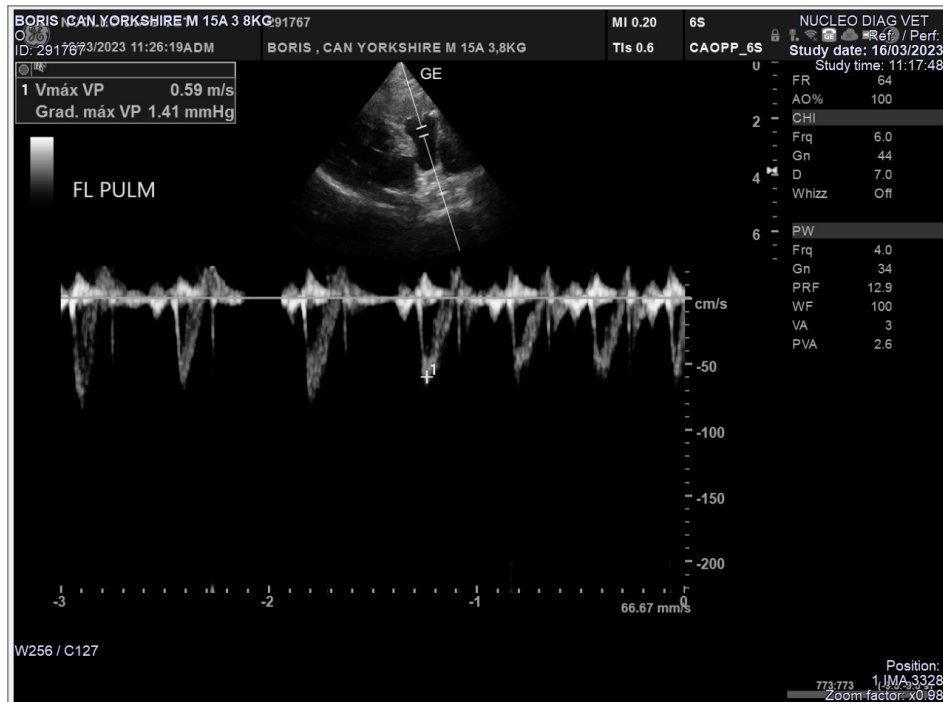
Idade: 14a 8m 1d

Requisitante: Ana Laura B. Giacomelli

Clinica: Servico Veterinario Anclivepa - Jurubatuba

ECODOPPLERCARDIOGRAMA

Equipamento: GE Versana Premier



Nº OS: 291767

Animal: Boris

Data: 16/03/2023

Espécie: Canina

Raça: Yorkshire

Sexo: Macho

Proprietário: Lucia Helena De Borba Xavier

Dt. Nasc.: 15/07/2008

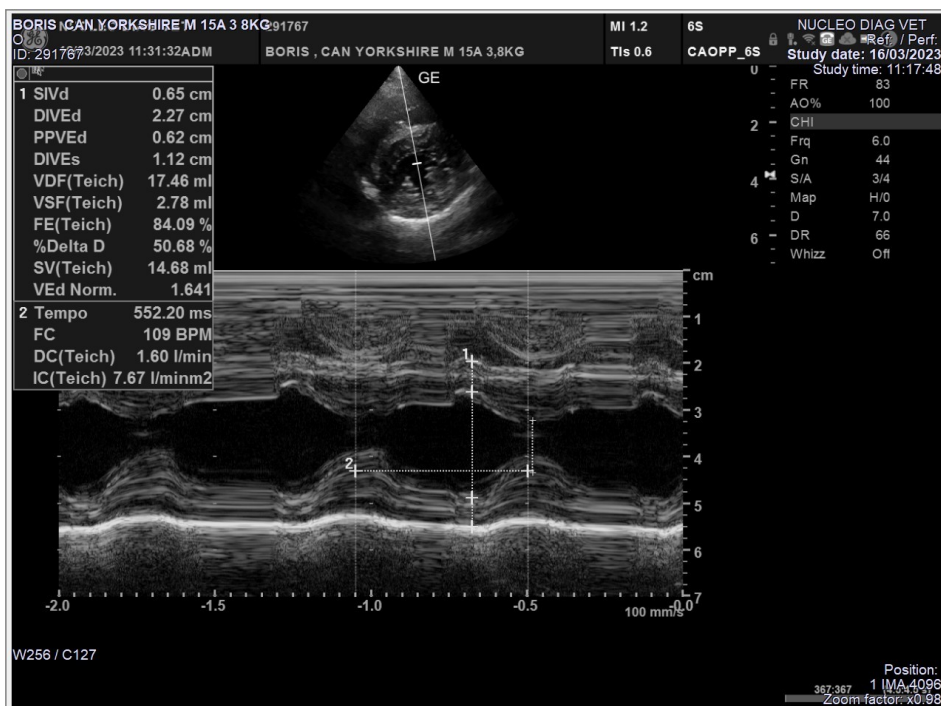
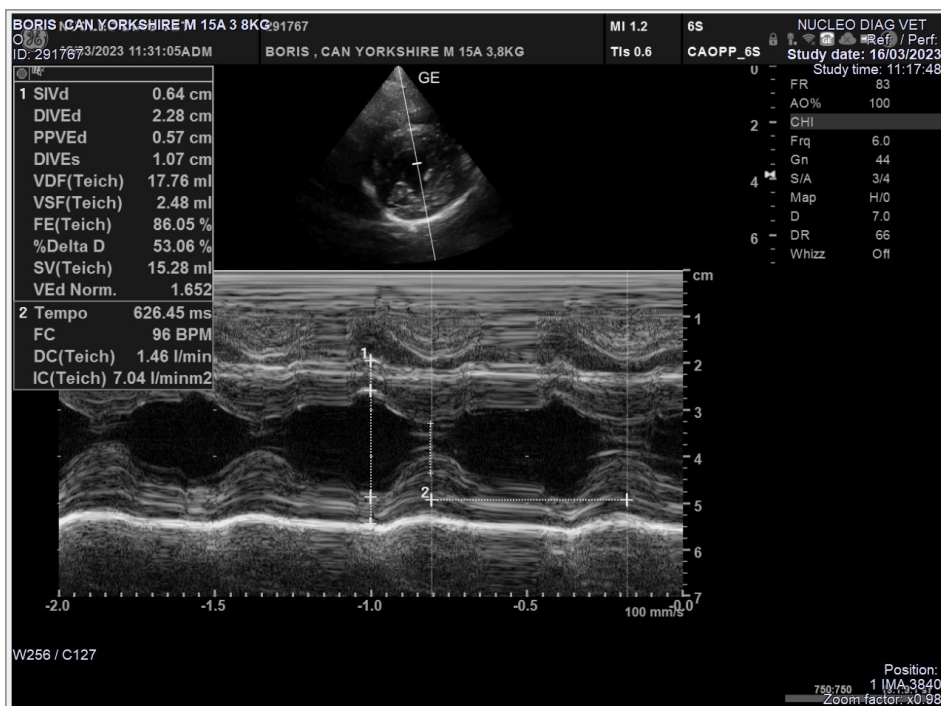
Idade: 14a 8m 1d

Requisitante: Ana Laura B. Giacomelli

Clinica: Servico Veterinario Anclivepa - Jurubatuba

ECODOPPLERCARDIOGRAMA

Equipamento: GE Versana Premier



Nº OS: 291767

Animal: Boris

Data: 16/03/2023

Espécie: Canina

Raça: Yorkshire

Sexo: Macho

Proprietário: Lucia Helena De Borba Xavier

Dt. Nasc.: 15/07/2008

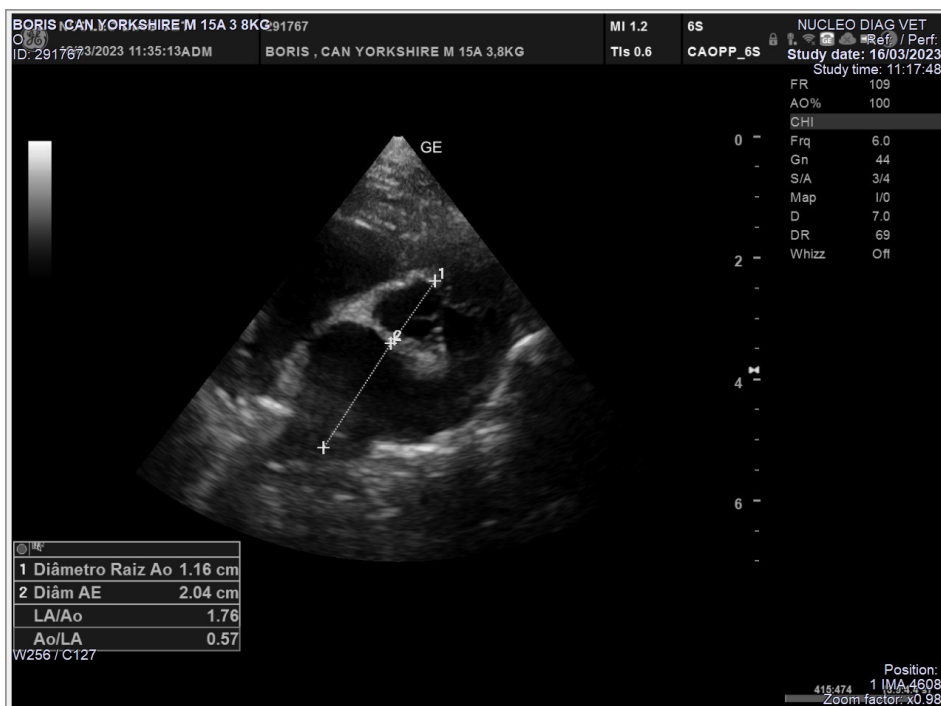
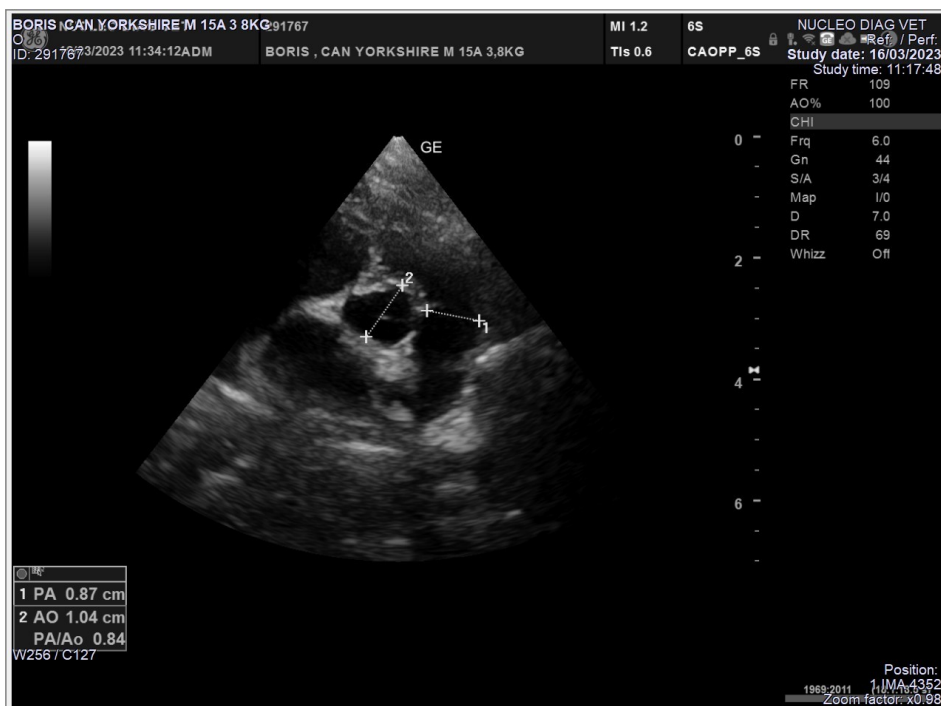Idade: 14a 8m 1d

Requisitante: Ana Laura B. Giacomelli

Clinica: Serviço Veterinário Anclivepa - Jurubatuba

ECODOPPLERCARDIOGRAMA

Equipamento: GE Versana Premier



Nº OS: 291767

Animal: Boris

Data: 16/03/2023

Espécie: Canina

Raça: Yorkshire

Sexo: Macho

Proprietário: Lucia Helena De Borba Xavier

Dt. Nasc.: 15/07/2008

Idade: 14a 8m 1d

Requisitante: Ana Laura B.Giacomelli

Clinica: Serviço Veterinário Anclivepa - Jurubatuba

ECODOPPLERCARDIOGRAMA

Equipamento: GE Versana Premier

Assinado eletronicamente por:

CRISTINA TORRES AMARAL - CRMV-SP 25085

Nº OS: 291767

Animal: Boris

Data: 16/03/2023

Espécie: Canina

Raça: Yorkshire

Sexo: Macho

Proprietário: Lucia Helena De Borba Xavier

Dt. Nasc.: 15/07/2008

Idade: 14a 8m 1d

Requisitante: Ana Laura B. Giacomelli

Clínica: Serviço Veterinário Anclivepa - Jurubatuba

Pressão Arterial

Equipamento: MEDMEGA DV 610 - Doppler Vascular

Manguito utilizado..... neonatal 2

Local do manguito..... membro torácico esquerdo

Posição..... decúbito lateral esquerdo

Medidas..... Pressão Sistólica: 130x126x126x126 mmHg

Média das mensurações: 126 mmHg

OBS..... Paciente tranquilo durante a realização do exame.

Sugestão bibliográfica

ACIERNO, M.J.; BROWN, S.; COLEMAN, A.E., et al. ACVIM consensus statement: Guidelines for the identification, evaluation, and management of systemic hypertension in dogs and cats. Journal of Veterinary Internal Medicine, v. 32, p. 1803-1822, 2018.

Assinado eletronicamente por:

CRISTINA TORRES AMARAL - CRMV-SP 25085