



HOSPITAL VETERINÁRIO DA ANCLIVEPA-SP

DATA: 23/02/2023

PACIENTE: NINA /LUCIA (498282)

RELATÓRIO ULTRASONOGRÁFICO

Bexiga: moderada distensão, conteúdo anecoico com debris finos em suspensão, paredes normoespessas, estratificação mantida, trígono mantido. Uretra caudal não caracterizada.

Rins e Ureteres: em topografia habitual (RD 3,33cm / RE 2,69cm). Rim esquerdo com parênquima grosseiro hiperecoico com desproporção e perda da distinção cortico medular – há espessamento da cortical e deformidade do contorno com presença de área focal hiperecoico em cortical dorso medial, sistema pielocalicial mantido. Ureter não caracterizado. Rim direito alongado com parênquima grosseiro hiperecoico com manutenção da proporção e distinção cortico medular, sistema pielocalicial preservado, seio renal com acúmulo de tecido adiposo. Ureter não caracterizado.

Baço: em topografia habitual com dimensões mantidas (1,07cm) com parênquima homogêneo normoecóico, vasos preservados.

Fígado: parênquima homogêneo normoecóico, volume mantido, bordos regulares. Diafragma mantido, vasos preservados. Vesícula biliar: moderadamente distendida preenchida por conteúdo anecoico sem sedimentos. Ducto comum preservado.

Estômago: contraído sem conteúdo luminal, paredes preservadas. **Pâncreas:** não caracterizado.

Alças Intestinais: segmentos intestinais preservados sem conteúdo luminal.

Observações:

Ausência de líquido livre

Linfonodos não caracterizados

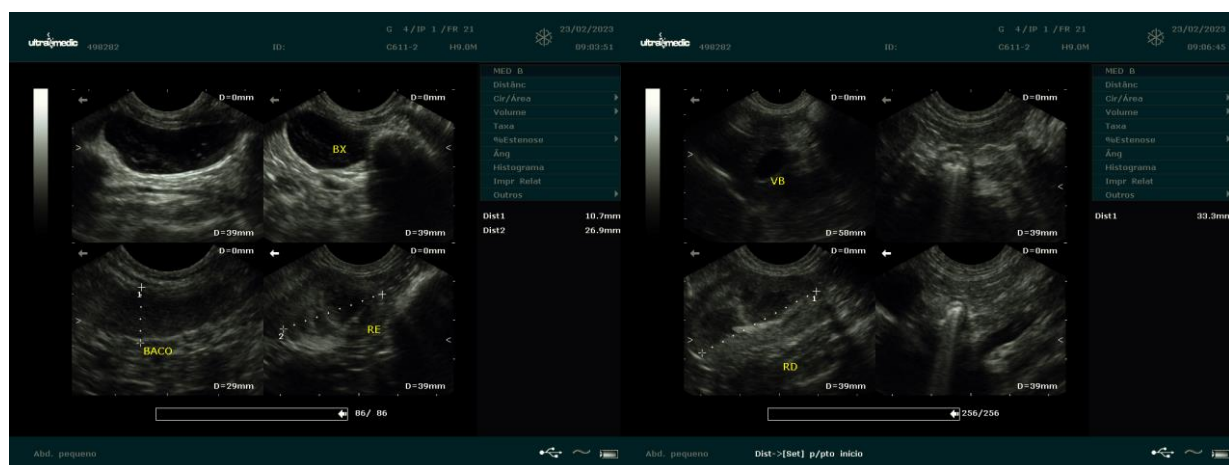

Dra. PAULA NOGUEIRA CUNHA
MV CLINICA GERAL - APERFEIÇOAMENTO ULTRA-SONOGRAFIA
CRMV 13618-SP
CPF 122.038.818-10

IMPRESSÃO ULTRASSONOGRÁFICA:

Ducto biliar preservado sem sinais de obstrução, vesícula biliar preservada sem sedimentos.

Nefropatia bilateral – Rim esquerdo apresenta deformidade anatômica e ambos possuem acúmulo de tecido adiposo em seio renal.

Bexiga com sedimentos flutuantes sem alteração de parede e sem sinais de obstrução




Dra. PAULA NOGUEIRA CUNHA
MV CLÍNICA GERAL – APERFEIÇOAMENTO ULTRA-SONOGRAFIA
CRMV 13618-SP
CPF 122.038.818-10