



HOSPITAL VETERINÁRIO DA ANCLIVEPA-SP

DATA: 23/01/2023

PACIENTE: MALU/LUCIANE (500342)

RELATÓRIO ULTRASSONOGRÁFICO

Bexiga:

Repleção adequada, preenchida por conteúdo anecoico sem debris sem sedimentos, paredes e estratificação mantida, trígono preservado.

Rins e Ureteres:

Simétricos, dimensões mantidas (RE: 5,78cm / RD: 5,62cm), contornos definidos, parênquima homogêneo hiperecoico, leve perda da distinção e proporção cortico medular – esquerdo com sinal de medular, sistema pielocalicial mantido. Ausência de mineralizações ou litíases. Ureteres não caracterizados.

Baço:

Topografia habitual, contornos definidos, dimensões mantidas (0,85cm), parênquima homogêneo normoecóico, vasos preservados.

Fígado:

Topografia habitual, lobos hepáticos com parênquima homogêneo tendendo a hiperecoico, volume preservado, margens afiladas regulares. Vasos preservados. Ductos intra-hepáticos não caracterizados.

Vesícula biliar: com repleção preenchida por conteúdo ecogênico denso em pequena quantidade, paredes preservadas. Ducto biliar não caracterizado.

Sistema gastrointestinal:

Estômago: Topografia habitual, contraído com conteúdo gasoso, paredes normoespessas regulares, estratificação e motilidade mantida. Píloro não caracterizado.

Pâncreas: não caracterizado.

Alças Intestinais: Segmentos intestinais passíveis de avaliação com parâmetros ultrassonográficos preservados. Lúmen sem conteúdo.

Observações:

Ausência de líquido livre

Linfonodos não caracterizados.

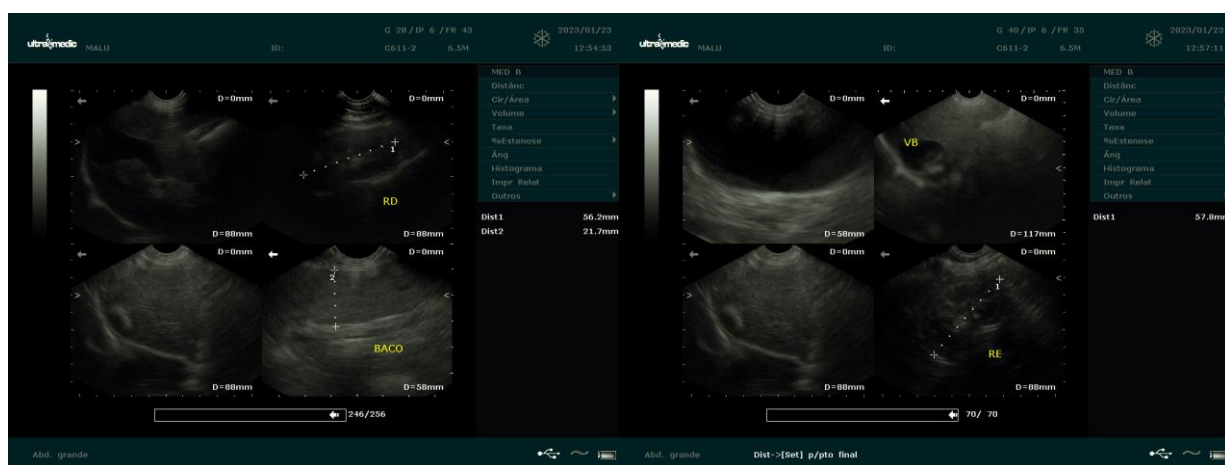

Dra. PAULA NOGUEIRA CUNHA
MV CLINICA GERAL - APERFEIÇOAMENTO ULTRA-SONOGRAFIA
CRMV 13618-SP
CPF 122.038.818-10

IMPRESSÃO ULTRASSONOGRÁFICA:

Nefropatia bilateral – DRC??

Lama Biliar

Esplenomegalia



Dra. PAULA NOGUEIRA CUNHA
MV CLINICA GERAL - APERFEIÇOAMENTO ULTRA-SONOGRAFIA
CRMV 13618-SP
CPF 122.038.818-10