



HOSPITAL VETERINÁRIO DA ANCLIVEPA-SP

DATA: 17/01/2023

PACIENTE: MEL /LUCIA (503172)

RELATÓRIO ULTRASSONOGRÁFICO

Bexiga: em topografia habitual, distensão moderada, conteúdo anecoico sem debris. Paredes normoespessas regulares, uretra caudal mantida. Sem sinais de obstrução.

Rins e Ureteres: em topografia habitual. Parênquima heterogêneo hiperecoico, contornos mal definidos, perda acentuada da distinção e da proporção cortico medular. Sistema pielocalicial pouco evidente. Presença de mineralizações em recessos renais. Ureter preservado.

Baço: em topografia habitual com dimensões aumentadas (2,73cm), parênquima grosseiro normoecóico, vasos preservados.

Fígado: parênquima homogêneo normoecóico, lobos hepáticos com volume reduzido, bordos regulares e afilados. Diafragma mantido. Grandes vasos preservados. **Vesícula biliar:** em topografia habitual distendida por conteúdo anecoico com discreta quantidade de sedimento, paredes normoespessas regulares. Ductos intra-hepáticos não caracterizados. Ducto biliar caracterizado distendido.

Sistema gastrointestinal:

Estômago: topografia habitual, contraído sem conteúdo, paredes normoespessas, motilidade preservada.

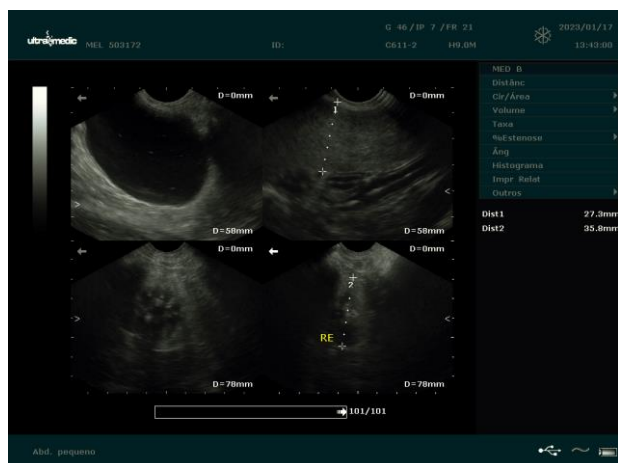
Pâncreas: não caracterizado.

Alças Intestinais: segmentos passíveis de varredura com parâmetros ultrassonográficos preservados.

Observações: Ausência de líquido livre

IMPRESSÃO ULTRASSONOGRÁFICA:

Esplenomegalia infiltrativa difusa - processo infeccioso / inflamatório ou neoplásico em curso.
Nefropatia bilateral – alterações degenerativas acentuadas




Dra. PAULA NOGUEIRA CUNHA
MV CLINICA GERAL - APERFEIÇOAMENTO ULTRA-SONOGRAFIA
CRMV 13618-SP
CPF 122.038.818-10