



HOSPITAL VETERINÁRIO DA ANCLIVEPA-SP

DATA: 14/02/2023

PACIENTE: CIDA / LUCIANA (510595)

RELATÓRIO ULTRASONOGRÁFICO

Bexiga: sem distensão, escasso conteúdo anecoico, paredes regulares mensuradas em torno de 0,29cm, uretra caudal preservada, sem sinais de obstrução.

Rins e Uteres: RE 2,80cm / RD 3,18cm, contornos mal definidos, parênquima grosseiro hiperecoico, leve perda da distinção e da proporção cortico medular, sistema pielocalicial definido. Uteres não caracterizados.

Baço: em topografia habitual com dimensões preservadas (0,73cm), parênquima homogêneo normoecóico, vasos preservados.

Fígado: em topografia habitual, lobos hepáticos com volume preservado, parênquima homogêneo normoecóico, margens afiladas, regulares. Vasos preservados. Ductos intra-hepáticos não caracterizados. Vesícula biliar com pequena repleção preenchida por conteúdo anecoico, paredes normoespessas regulares. Ducto biliar não caracterizado.

Estômago: em topografia habitual, leve distensão por conteúdo gasoso, paredes normoespessas, com estratificação preservada, motilidade mantida. Píloro não caracterizado. **Pâncreas:** não caracterizado

Alças Intestinais: segmentos intestinais passíveis de avaliação sem conteúdo luminal, paredes finas regulares, motilidade e estratificação preservadas.

Adrenais: não caracterizadas.

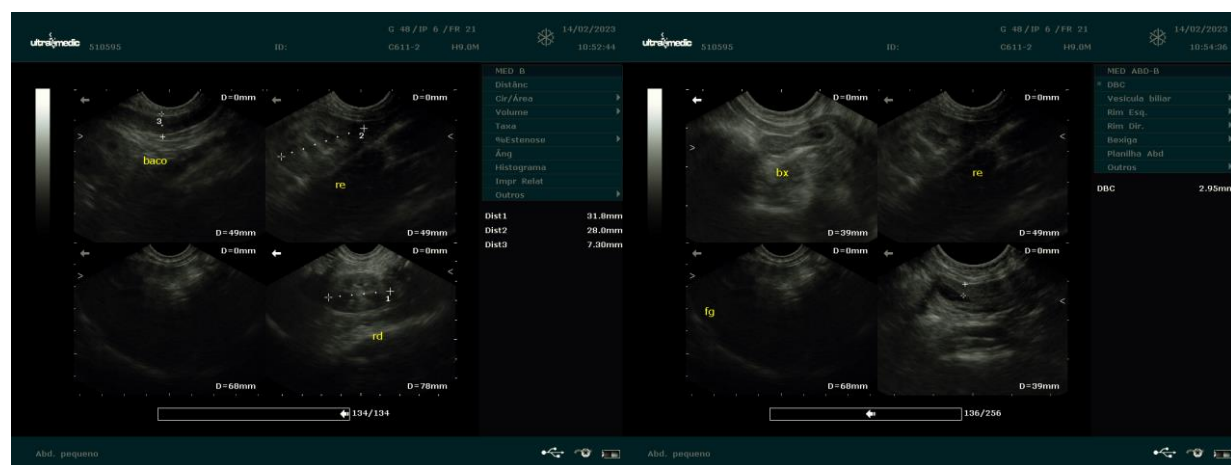
Útero e ovários: OSH


Dra. PAULA NOGUEIRA CUNHA
MV CLÍNICA GERAL - APERFEIÇOAMENTO ULTRA-SONOGRAFIA
CRMV 13618-SP
CPF 122.038.818-10

IMPRESSÃO ULTRASSONOGRÁFICA:

Bexiga sem distensão suficiente para avaliação.

Nefropatia bilateral DRC?? Injúria aguda?? – a esclarecer




Dra. PAULA NOGUEIRA CUNHA
MV CLÍNICA GERAL - APERFEIÇOAMENTO ULTRA-SONOGRAFIA
CRMV 13618-SP
CPF 122.038.818-10