



HOSPITAL VETERINÁRIO DA ANCLIVEPA-SP

DATA: 02/03/2023

PACIENTE: LUNA / LETICIA (517918)

RELATÓRIO ULTRASONOGRÁFICO

Bexiga: distensão moderada, conteúdo anecoico sem debris celulares, paredes normoespessas, estratificação mantida, trígono mantido. Uretra caudal preservada.

Rins e Ureteres: em topografia habitual, contornos definidos, ambos com parênquima homogêneo normoecóico, distinção e proporção cortico medular mantida, sistema pielocalicial preservado. Ureteres não caracterizados.

Baço: em topografia habitual com dimensões preservadas (1,04cm), parênquima homogêneo normoecóico, vasos preservados.

Fígado: parênquima homogêneo normoecóico, volume preservado, margens finas e regulares. Diafragma mantido. Vasos preservados. **Vesícula biliar:** caracterizada com leve distensão por conteúdo hipoeecóico sem sedimentos. Ducto cístico preservado.

Estômago: distendido por conteúdo luminal gasoso, paredes normoespessas (0,34cm) com estratificação mantida. **Pâncreas:** não caracterizado. **Alças Intestinais:** segmentos intestinais passíveis de avaliação com leve espessamento das mucosas com estrias hipereecóicas, lúmen sem conteúdo. Sem sinais de obstrução.

Útero: corpo uterino com aspecto tubular hipoeecóico sem acúmulo de conteúdo anecoico. Cornos uterinos não caracterizados.

Ovários: caracterizados com parâmetros preservados.

Observações:

Ausência de líquido livre

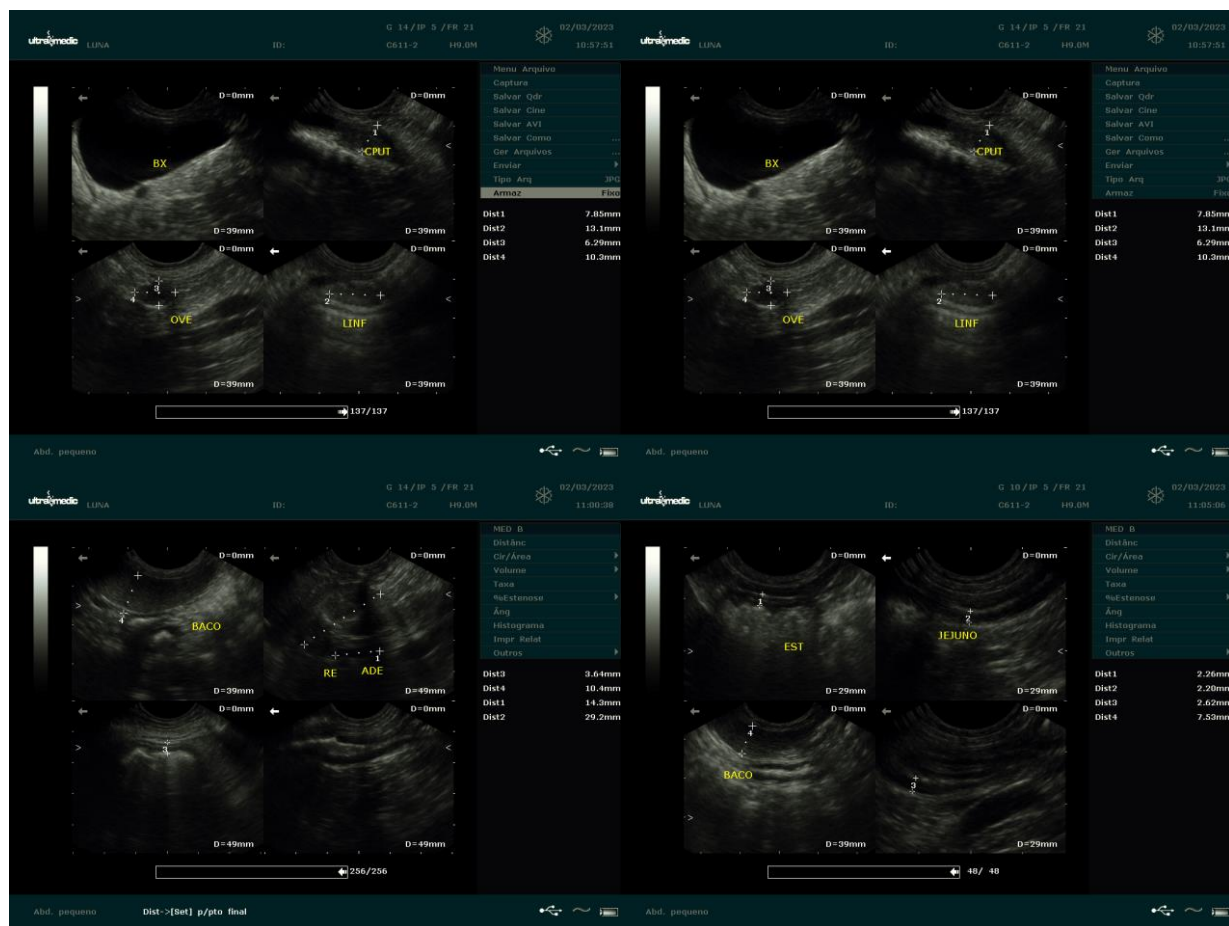

Dra. PAULA NOGUEIRA CUNHA
MV CLÍNICA GERAL - APERFEIÇOAMENTO ULTRASONOGRAFIA
CRMV 136188P
CPF 122.038.818-10

IMPRESSÃO SONOGRÁFICA:

Enterite leve – doença inflamatória intestinal em fase inicial foram identificadas estrias hiperecóticas em parede mucosa -considerar a possibilidade de linfangite / linfangiectasia

Linfonodo mesentérico reativo.

Colecistite leve / Lama biliar



Dra. PAULA NOGUEIRA CUNHA
 MV CLINICA GERAL - APERFEIÇOAMENTO ULTRA-SONOGRAFIA
 CRMV 13618-SP
 CPF 122.038.818-10