



HOSPITAL VETERINÁRIO DA ANCLIVEPA-SP

DATA: 07/03/2023

PACIENTE: RABISCO / LILIANE (519258)

RELATÓRIO ULTRASONOGRÁFICO

Bexiga: moderada distensão, conteúdo anecoico com debris sem sedimentos, paredes finas e regulares, estratificação mantida, trígono mantido. Uretra caudal preservada sem dilatação sem sinais de obstrução.

Rins e Ureteres: Rins com dimensões preservadas (RE 4,12cm / RD 3,95cm). Contornos definidos, parênquima homogêneo normoecóico, distinção e proporção cortico medular preservada. Sistema pielocalicial preservado. Ureteres não caracterizados.

Baço: em topografia habitual com margens regulares, parênquima homogêneo normoecóico, superfície lisa e regular, dimensões preservadas (0,67cm). Vasos preservados.

Fígado: parênquima homogêneo normoecóico, dimensões preservadas, margens finas e regulares. Diafragma mantido. Veia cava caudal preservada. Vesícula biliar: distendida por conteúdo anecoico sem sedimentos. Ducto cístico não caracterizado.

Estômago: leve distensão por conteúdo líquido, hipomotilidade, paredes finas (0,24cm) regulares com estratificação e motilidade mantida. **Pâncreas:** caracterizado com parâmetros ultrassonográficos preservados. Presença de reatividade nas áreas adjacentes.

Alças Intestinais: segmentos intestinais duodenais com corrugamento das mucosas, leve espessamento das paredes hipomotilidade. Alças jejunais com parâmetros preservados sem conteúdo luminal e alças de colón com acúmulo de conteúdo fecal.

Próstata: parâmetros preservados

Testículos: parâmetros preservados.

Observações:

Ausência de líquido livre.

Linfonodos mesentéricos reativos.


Dra. PAULA NOGUEIRA CUNHA
MV CLINICA GERAL - APERFEIÇOAMENTO ULTRA-SONOGRAFIA
CRMV 13618-SP
CPF 122.038.818-10

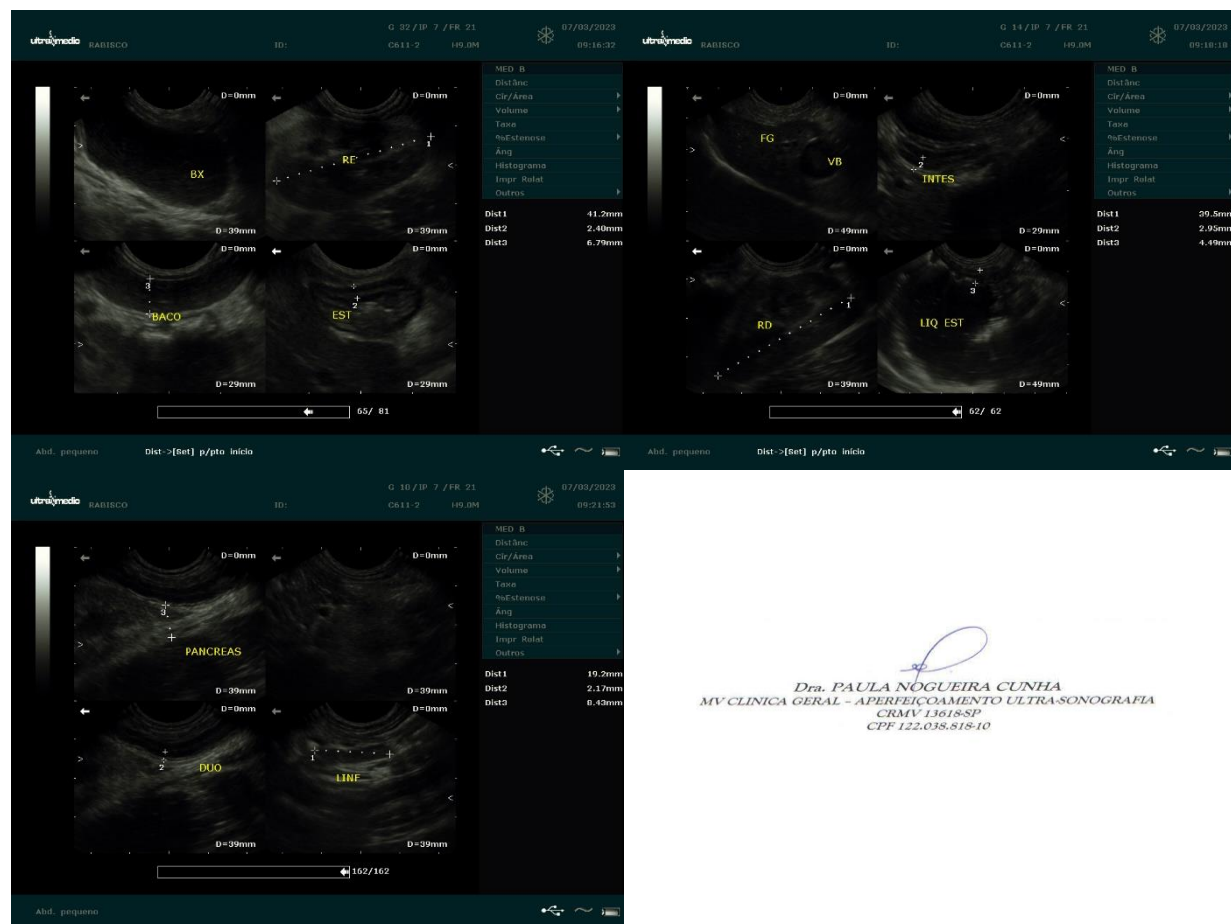
IMPRESSÃO SONOGRÁFICA:

Gastrite leve

Duodenite

Esteatite na região epigástrica direita

Linfonodos mesentéricos reativos.



Dra. PAULA NOGUEIRA CUNHA
MV CLINICA GERAL - APERFEIÇOAMENTO ULTRASONOGRAFIA
CRMV 13618-SP
CPF 122.038.818-10