



# HOSPITAL VETERINÁRIO DA ANCLIVEPA-SP

DATA: 20/04/2023

PACIENTE: LELO / LUCIANA (523747)

## RELATÓRIO ULTRASONOGRÁFICO

**Bexiga:** distensão moderada, conteúdo anecoico sem debris sem sedimentos, paredes normoespessas, estratificação mantida, trígono preservado. Sem sinais de obstrução.

**Rins e Ureteres:** RE 5,95cm / RD 6,29cm. Contornos definidos, ambos com contornos definidos, parênquima grosseiro normoecóico, distinção e proporção cortico medular preservada, sistema pielocalicial preservado. Ausência de mineralizações ou litíases. Ureteres não caracterizados.

**Baço:** em topografia habitual com contornos definidos, leve aumento das dimensões, parênquima homogêneo normoecóico, vasos preservados.

**Fígado:** em topografia habitual, lobos hepáticos com leve aumento de volume, parênquima homogêneo hiperecoico, margens arredondadas regulares. Vasos preservados. Ductos intra-hepáticos não caracterizados. **Vesícula biliar** com moderada distensão, preenchida por conteúdo anecóico, paredes normoespessas com sedimento ecogênico ao centro. Ducto biliar não caracterizado.

**Estômago:** em topografia habitual, distendido por conteúdo padrão gasoso, paredes normoespessa regulares, com estratificação e motilidade mantida. Píloro não caracterizado. **Pâncreas:** não caracterizado. **Alças Intestinais:** segmentos intestinais com parâmetros preservados, conteúdo anecóico, paredes normoespessas motilidade mantida.

**Próstata:** contornos pouco definidos, parênquima heterogêneo de ecogenicidade mista, com múltiplos micro cistos dispersos difusamente, dimensões aumentadas com medidas 5,65cm x 3,44cm x 3,31cm. Uretra prostática preservada

**Testículos:** em topografia habitual com parênquima homogêneo normoecóico em ambos somente no direito foi identificada uma pequena lesão anecoica em parte do parênquima mensurada em torno de 0,45cm.

### Observações:

Ausência de líquido livre

Linfonodos não caracterizados.

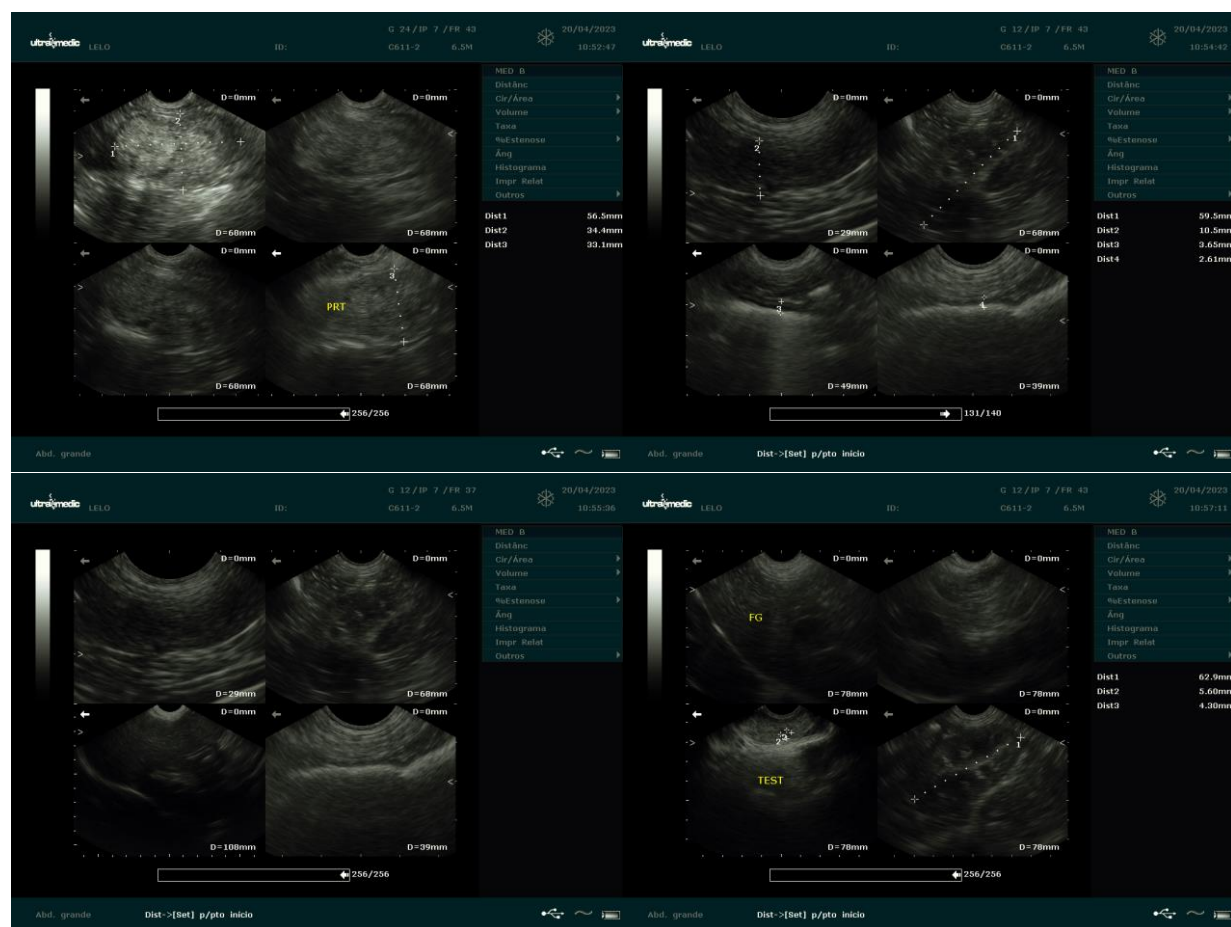
  
Dra. PAULA NOGUEIRA CUNHA  
MV CLINICA GERAL - APERFEIÇOAMENTO ULTRA-SONOGRAFIA  
CRMV 13618-SP  
CPF 122.038.818-10

## IMPRESSÃO DIAGNÓSTICA:

Paciente sente desconforto em área renal bilateral – rins com aspecto grosseiro ainda preservado em sua morfologia – processo inflamatório??

Hiperplasia prostática moderada a grave / Prostatite crônica ou Neoplasia.

Lesão hipoecóica em testículo direito



*Dra. PAULA NOGUEIRA CUNHA*  
MV CLINICA GERAL - APERFEIÇOAMENTO ULTRA-SONOGRAFIA  
CRMV 13618-SP  
CPF 122.038.818-10