



Nº OS: 21360

Animal: Bela

Data: 01/02/2023

Espécie : Felina

Raça: Srd Felino

Sexo: Fêmea

Di. Nasc.: 01/02/2022

1a 0m 0d

Proprietário : Elane Dos Anjos Costa

CPF: 333.063.878-86

Telefone: (11) 96664-02

Endereço : Rua Antoine Caron Nro: 173 Jardim Seckler - São Paulo-SP

Requisitante : Thamiris Barbieri CRMV-SP 53156

Clínica : Ong Sos Clínica Veterinária Popular

Endereço: Rua Espírito Santo Nro: 746 Cerâmica - São Caetano

HEMOGRAMA COMPLETO

Material...: SANGUE COM E.D.T.A.

Metodologia: Automação + Leitura Manual

Equipamento: Hemacounter 60

Eritrograma

Eritrócitos.....	9,21 milhões/mm ³			5,0 A 10,0 milhões/mm ³
Hemoglobina.....	13,2 g/dl			8,0 A 15,0 g/dl
Hematócrito.....	43 %			24 A 45 %
V.c.m.....	46,69 u ³			39 A 55 u ³
H.c.m.....	14,33 pg			12,5 A 17,5 pg
C.h.c.m.....	30,7 g/dl			30 A 36 g/dl
Proteína total.....	7,00			6,0 A 8,0 g/dl
Observações serie vermelha....	Morfologia celular normal.			

Leucograma

Leucócitos.....	3,80 mil/mm ³			5,5 A 19,5 mil/mm ³
Mielócitos.....	0,00 %	0 /mm ³		0 %
Metamielócitos.....	0,00 %	0 /mm ³		0 %
Bastonetes.....	0,00 %	0 µL	0 a 300 µL	0 A 3 %
Segmentados.....	72,00 %	2736 µL	1925 a 14625 µL	35 A 75 %
Eosinófilos.....	2,00 %	76 µL	110 a 2340 µL	2 A 12 %
Basófilos.....	0,00 %	0 µL	0 a 195 µL	0 A 1 %
Linfócitos típicos.....	25,00 %	950 µL	1100 a 10750 µL	20 A 55 %
Linfócitos atípicos.....	0,00 %	0 /mm ³		0 %
Monócitos.....	1,00 %	38 µL	55 a 780 µL	1 A 4 %
Outros (*).....	0,00 %	0 /mm ³		
Observações serie branca.....	Morfologia celular normal.			
Contagem plaquetária.....	212 mil/mm ³			230 a 680 mil/mm ³
Avaliação plaquetária.....	morfologia plaquetária normal			
Nota.....	Amostra icterica ++			

Assinado eletronicamente por: em 01/02/2023 13:12:03
M.S BRUNO BERGAMINI - CRMV-SP 34757

CREATININA

Material...: SORO OU PLASMA

Metodologia: COLORIMÉTRICO ENZIMÁTICO

Equipamento: FujiFilm DRI- CHEM NX 500i

Valores de Referência

Resultado.....	0,79	0,5 a 1,7 mg/dl
Observação.....	Amostra icterica ++.	

Assinado eletronicamente por: em 01/02/2023 12:54:19
M.S BRUNO BERGAMINI - CRMV-SP 34757



Nº OS: 21360

Animal: Bela

Data: 01/02/2023

Espécie : Felina

Raça: Srd Felino

Sexo: Fêmea

Di. Nasc.: 01/02/2022

1a 0m 0d

Proprietário : Elane Dos Anjos Costa

CPF: 333.063.878-86

Telefone: (11) 96664-02

Endereço : Rua Antoine Caron Nro: 173 Jardim Seckler - São Paulo-SP

Requisitante : Thamiris Barbieri CRMV-SP 53156

Clinica : Ong Sos Clínica Veterinária Popular

Endereço: Rua Espirito Santo Nro: 746 Cerâmica - São Caetano

FOSFATASE ALCALINA

Material...: SORO SANGUÍNEO

Metodologia: COLORIMÉTRICO

Equipamento: FujiFilm DRI- CHEM NX 500i

Valores de Referência

Resultado..... 32,00

10,0 a 96,0 U.I./L

Observação..... Amostra icterica ++.

Assinado eletronicamente por: em 01/02/2023 12:54:19
M.S BRUNO BERGAMINI - CRMV-SP 34757

AST (T.G.O.)

Material...: SORO OU PLASMA

Metodologia: COLORIMÉTRICO

Equipamento: FujiFilm DRI- CHEM NX 500i

Valores de Referência

Resultado..... 591,00

8,0 a 46,0 U.I./L

Observação..... Amostra icterica ++.

Assinado eletronicamente por: em 01/02/2023 12:54:19
M.S BRUNO BERGAMINI - CRMV-SP 34757

ALT (T.G.P.)

Material...: SORO OU PLASMA

Metodologia: COLORIMÉTRICO

Equipamento: FujiFilm DRI- CHEM NX 500i

Valores de Referência

Resultado..... 639,00

10,00 a 88,00 U.I./L

Observação..... Amostra icterica ++.

Assinado eletronicamente por: em 01/02/2023 12:54:19
M.S BRUNO BERGAMINI - CRMV-SP 34757

UREIA

Material...: SORO OU PLASMA

Metodologia: COLORIMÉTRICO ENZIMÁTICO

Equipamento: FujiFilm DRI- CHEM NX 500i

Valores de Referência

Resultado..... 67,90

20,0 a 61,5 mg/dl

Observação..... Amostra icterica ++.



Nº OS: 21360

Animal: Bela

Data: 01/02/2023

Espécie : Felina

Raça: Srd Felino

Sexo: Fêmea

Di. Nasc.: 01/02/2022

1a 0m 0d

Proprietário : Elane Dos Anjos Costa

CPF: 333.063.878-86

Telefone: (11) 96664-02

Endereço : Rua Antoine Caron Nro: 173 Jardim Seckler - São Paulo-SP

Requisitante : Thamiris Barbieri CRMV-SP 53156

Clínica : Ong Sos Clínica Veterinária Popular

Endereço: Rua Espírito Santo Nro: 746 Cerâmica - São Caetano

UREIA

Material...: SORO OU PLASMA

Metodologia: COLORIMÉTRICO ENZIMÁTICO

Equipamento: FujiFilm DRI- CHEM NX 500i

Valores de Referência

Assinado eletronicamente por: em 01/02/2023 12:54:19
M.S BRUNO BERGAMINI - CRMV-SP 34757

FIV/FELV SNAP

Material...: SORO SANGUÍNEO

Metodologia: WESTERN BLOOT

Resultado..... Felv: NEGATIVO

Fiv: NEGATIVO

Assinado eletronicamente por: em 01/02/2023 17:17:27
M.S BRUNO BERGAMINI - CRMV-SP 34757

ULTRASSOM ABDOMINAL

Laudo ultrassonográfico

Bexiga apresenta-se em moderada distensão líquida, com aspecto piriforme normal, apresentando parede regular, medindo aproximadamente 0,10 cm, preenchida por conteúdo anecogênico homogêneo. Não há sinal de litíase vesical. Na porção passível de avaliação uretra apresenta-se normoespessa e sem sinais ultrassonográficos de dilatação/obstrução.

Rins direito e esquerdo com dimensões preservadas, medindo respectivamente em torno de 3,55 cm e 4,05 cm de comprimento no eixo longitudinal, em topografia habitual, contornos regulares, ambos apresentando arquitetura interna preservada e ecogenicidade das corticais preservada. Boa definição corticomedular. Não há sinal de litíase ou hidronefrose. Não há evidências de lesões císticas. Ureteres com trajeto e lúmens preservados.

Baço em topografia habitual, com dimensões normais, contornos lisos e parênquima homogêneo com ecogenicidade normal.

Fígado dentro dos limites do gradil costal, apresentando contornos regulares, bordas finas, parênquima homogêneo, normoecogênico, com padrão vascular preservado. Vesícula biliar repleta, parede lisa e de aspecto duplo (sugerindo edema de parede / colecistite e/ou alteração por ingestão alimentar), preenchida por conteúdo líquido anecogênico. Vias biliares sem sinais sonográficos de alteração/aumento.

Estômago com conteúdo heterogêneo/líquido (sugerindo conteúdo alimentar), segmentos de parede examinados normoespessos e discretamente irregulares, medindo aproximadamente 0,25 cm (sugerindo processo inflamatório incipiente). Duodeno com paredes normoespessas, medindo aproximadamente 0,20 cm, regulares e com padrão de estratificação preservado. Jejunum com paredes normoespessas, medindo aproximadamente 0,17 cm, regulares e com padrão de estratificação preservado. Íleo com paredes normoespessas, medindo aproximadamente 0,21 cm, regulares e com padrão de estratificação preservado. Cólon descendente distal, dorsalmente a bexiga, preenchido por conteúdo gasoso apresentando paredes espessadas, irregulares e com perda do padrão de estratificação (sugerindo processo inflamatório crônico e/ou infiltrado neoplásico). Demais porções de cólon descendente preenchidas por conteúdo fecal/gasoso apresentando paredes normoespessas, medindo aproximadamente 0,14 cm. Demais segmentos de alças intestinais avaliadas sem evidências de alterações sonográficas, com paredes preservadas em arquitetura e espessura. Até o presente exame ultrassonográfico não há sinais ultrassonográficos sugestivos de obstrução parcial/total em intestino. Peristaltismo preservado e evolutivo.

Ramo pancreático esquerdo com dimensões discretamente espessadas, medindo cerca de 0,61 cm de espessura, parênquima homogêneo com ecogenicidade preservada e aumento da ecogenicidade do mesentério adjacente (sugerindo pancreatite incipiente e/ou alteração em regressão). Caso o clínico considere necessário sugere-se a realização de acompanhamento ultrassonográfico.

Não foram observados sinais sonográficos de aumento ou alteração em região topográfica de pedículos ovarianos e coto uterino.

Adrenal esquerda medindo em torno de 1,23 cm de comprimento X 0,33 cm de espessura, homogênea, com formato preservado. Adrenal direita medindo em torno de 0,77 cm de comprimento X 0,31 cm de espessura, homogênea, com formato preservado.

Linfonodos ilíacos mediais em topografia habitual, apresentando contornos regulares, dimensões discretamente aumentadas, hilo ausente, hipoeecogênicos, medindo o maior deles aproximadamente 1,55 cm x 0,57 cm, ao mapeamento Doppler não há sinais ultrassonográficos sugestivos de vascularização (sugerindo processo reativo e/ou infarto/necrose). Caso o clínico considere necessário sugere-se a realização de acompanhamento ultrassonográfico.

Presença de discreta quantidade de líquido livre abdominal adjacente silhueta hepática.



ESPAÇOANIMAL
CENTRO DE DIAGNÓSTICO VETERINÁRIO

Nº OS: 21360

Animal: Bela

Data: 01/02/2023

Espécie : Felina

Raça: Srd Felino

Sexo: Fêmea

Di. Nasc.: 01/02/2022

1a 0m 0d

Proprietário : Elane Dos Anjos Costa

CPF: 333.063.878-86

Telefone: (11) 96664-02

Endereço : Rua Antoine Caron Nro: 173 Jardim Seckler - São Paulo-SP

Requisitante : Thamiris Barbieri CRMV-SP 53156

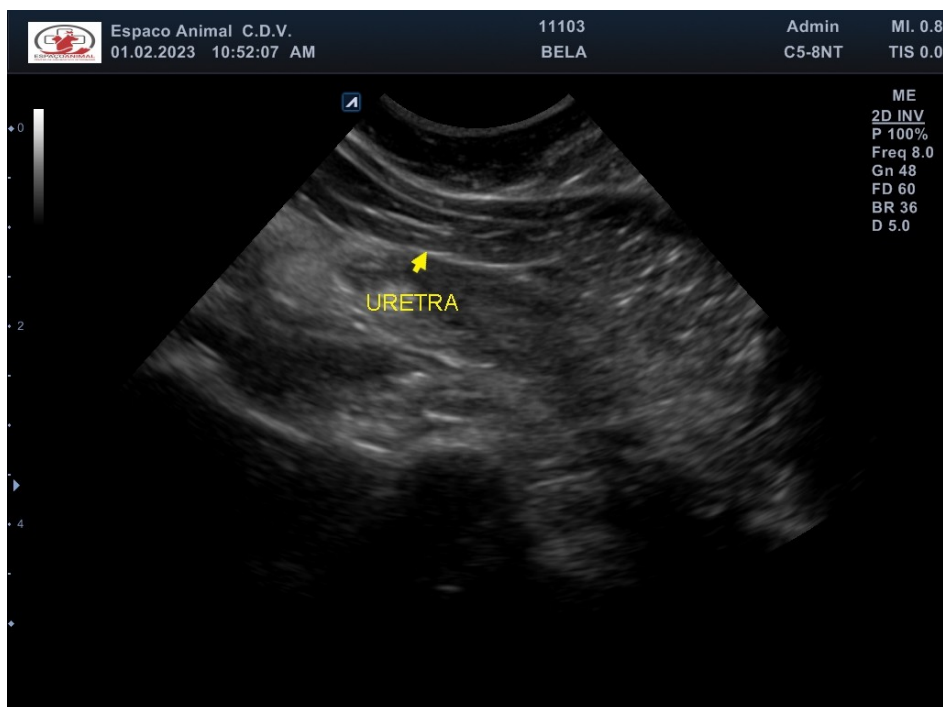
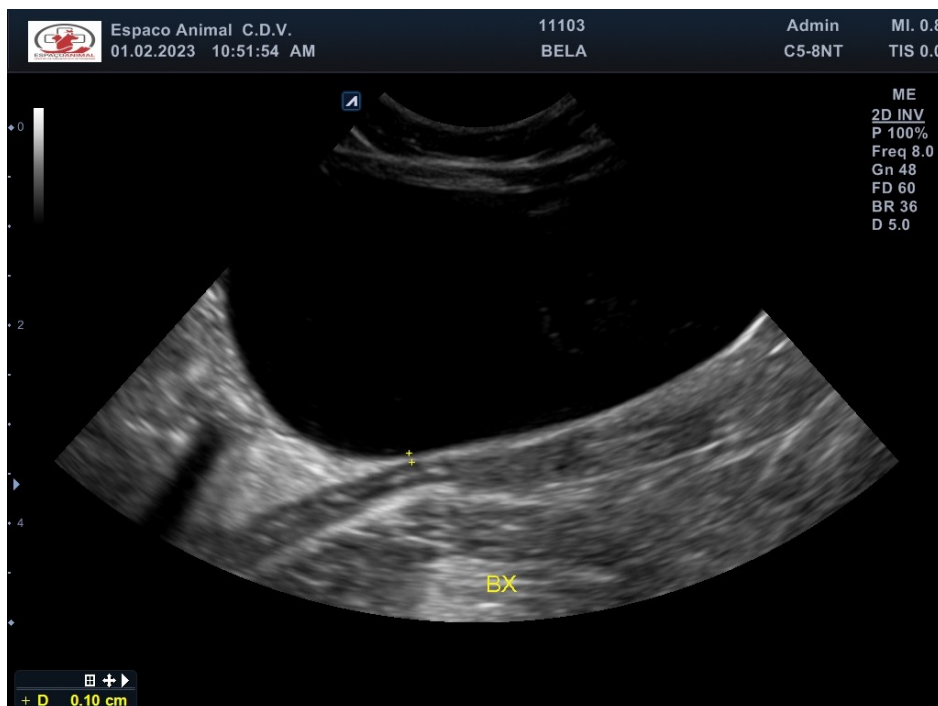Clínica : Ong Sos Clínica Veterinária Popular

Endereço: Rua Espírito Santo Nro: 746 Cerâmica - São Caetano

ULTRASSOM ABDOMINAL

Laudo ultrassonográfico

A interpretação dos exames diagnósticos complementares deverá ser realizada pelo médico veterinário responsável, mediante manifestações clínicas do paciente.



Rua Constituição, 184

Cerâmica - São Caetano do Sul - SP CEP: 09530-540

Telefone: (11) 3164-1500

<https://espacoanimal.com.br/>

contato@espacoanimal.com.br



ESPAÇOANIMAL
CENTRO DE DIAGNÓSTICO VETERINÁRIO

Nº OS: 21360

Animal: Bela

Data: 01/02/2023

Espécie : Felina

Raça: Srd Felino

Sexo: Fêmea

Di. Nasc.: 01/02/2022

1a 0m 0d

Proprietário : Elane Dos Anjos Costa

CPF: 333.063.878-86

Telefone: (11) 96664-02

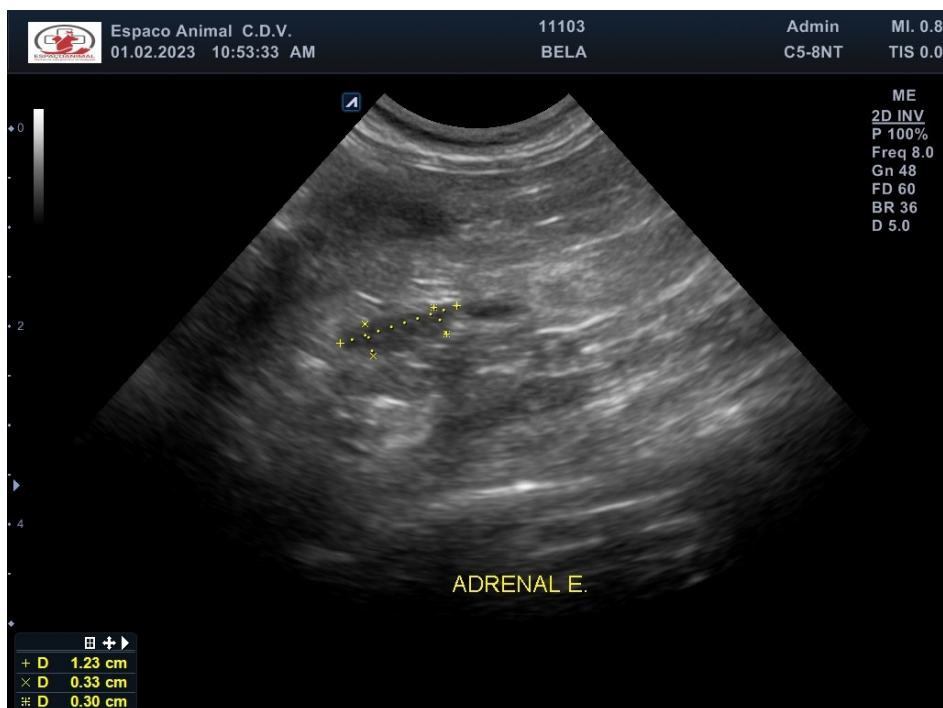
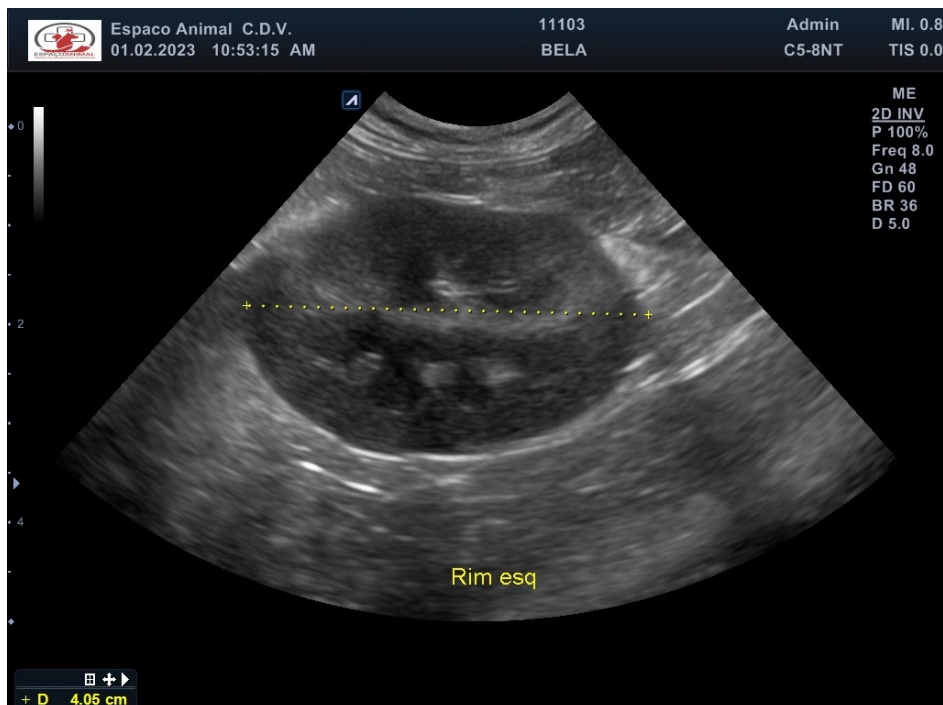Endereço : Rua Antoine Caron Nro: 173 Jardim Seckler - São Paulo-SP

Requisitante : Thamiris Barbieri CRMV-SP 53156

Clinica : Ong Sos Clínica Veterinária Popular

Endereço: Rua Espirito Santo Nro: 746 Cerâmica - São Caetano

ULTRASSOM ABDOMINAL





ESPAÇOANIMAL
CENTRO DE DIAGNÓSTICO VETERINÁRIO

Nº OS: 21360

Animal: Bela

Data: 01/02/2023

Espécie : Felina

Raça: Srd Felino

Sexo: Fêmea

Di. Nasc.: 01/02/2022

1a 0m 0d

Proprietário : Elane Dos Anjos Costa

CPF: 333.063.878-86

Telefone: (11) 96664-02

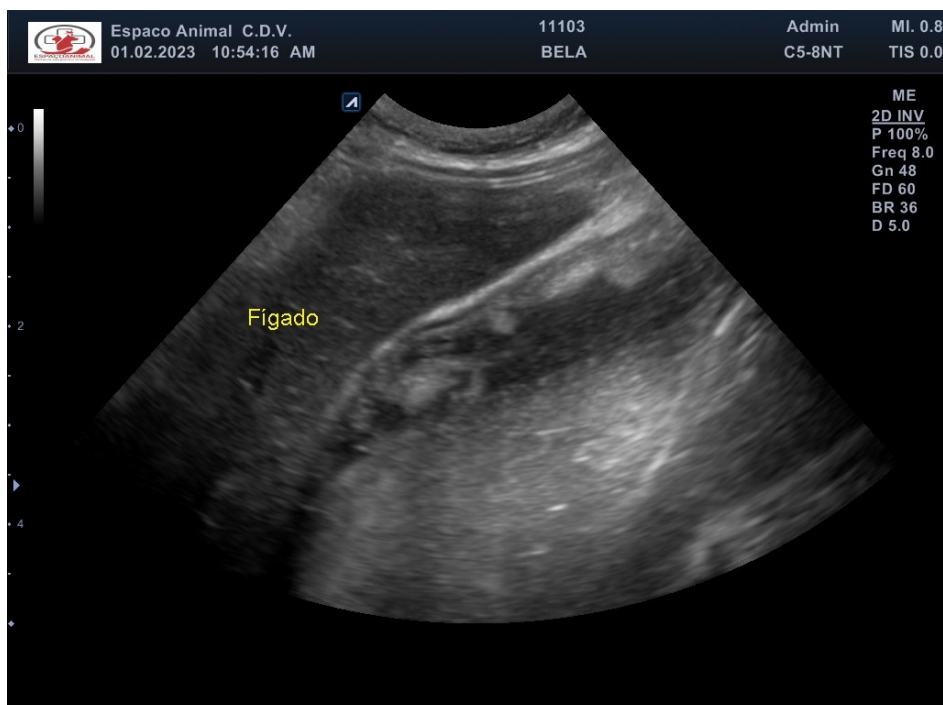
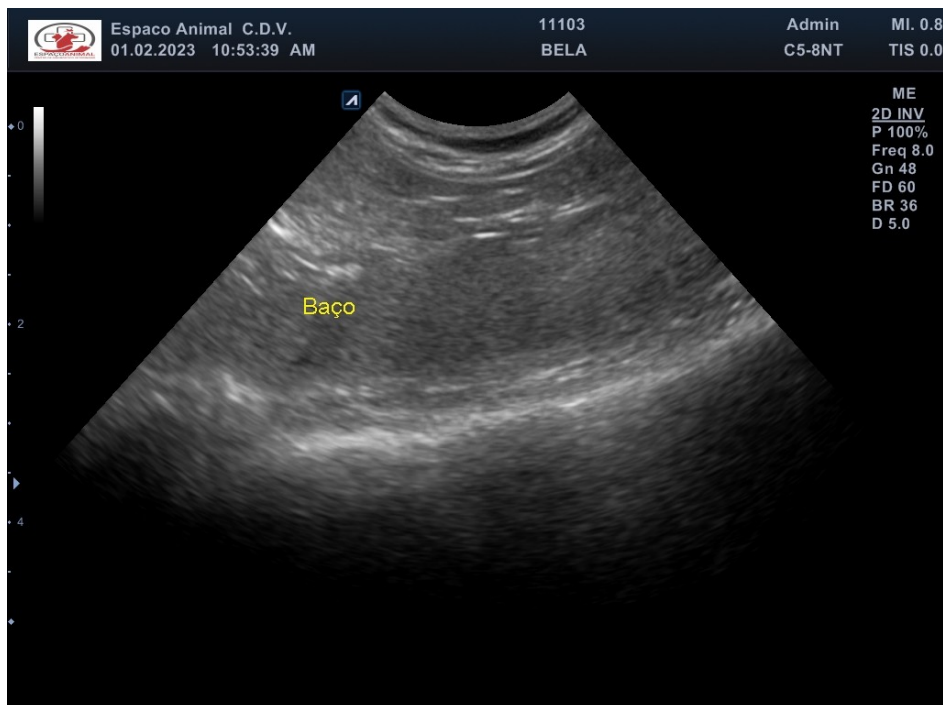
Endereço : Rua Antoine Caron Nro: 173 Jardim Seckler - São Paulo-SP

Requisitante : Thamiris Barbieri CRMV-SP 53156

Clínica : Ong Sos Clínica Veterinária Popular

Endereço: Rua Espirito Santo Nro: 746 Cerâmica - São Caetano

ULTRASSOM ABDOMINAL





ESPAÇOANIMAL
CENTRO DE DIAGNÓSTICO VETERINÁRIO

Nº OS: 21360

Animal: Bela

Data: 01/02/2023

Espécie : Felina

Raça: Srd Felino

Sexo: Fêmea

Di. Nasc.: 01/02/2022

1a 0m 0d

Proprietário : Elane Dos Anjos Costa

CPF: 333.063.878-86

Telefone: (11) 96664-02

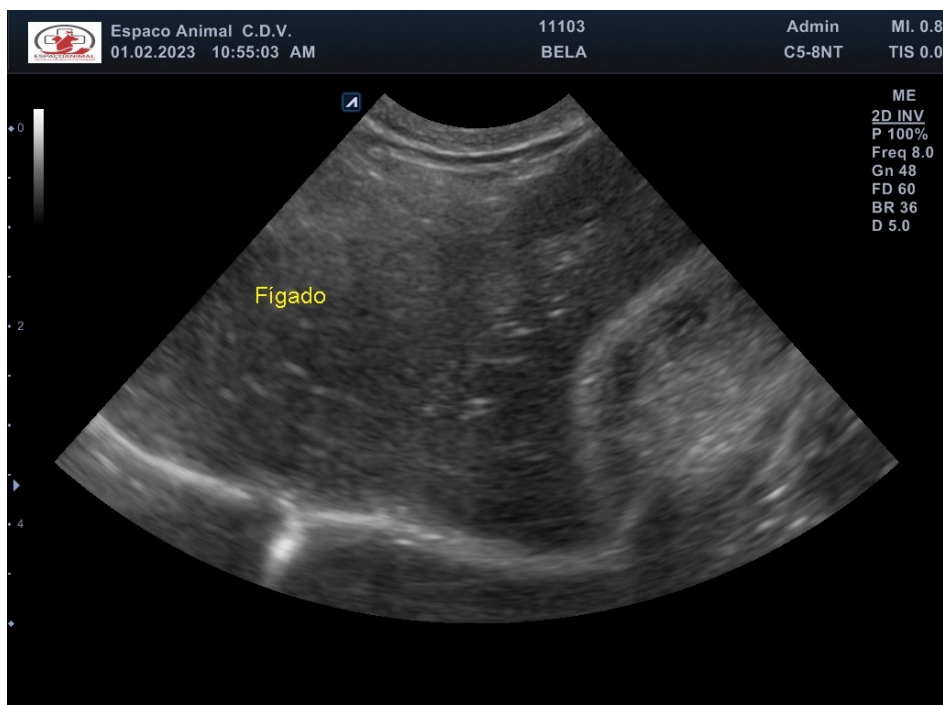
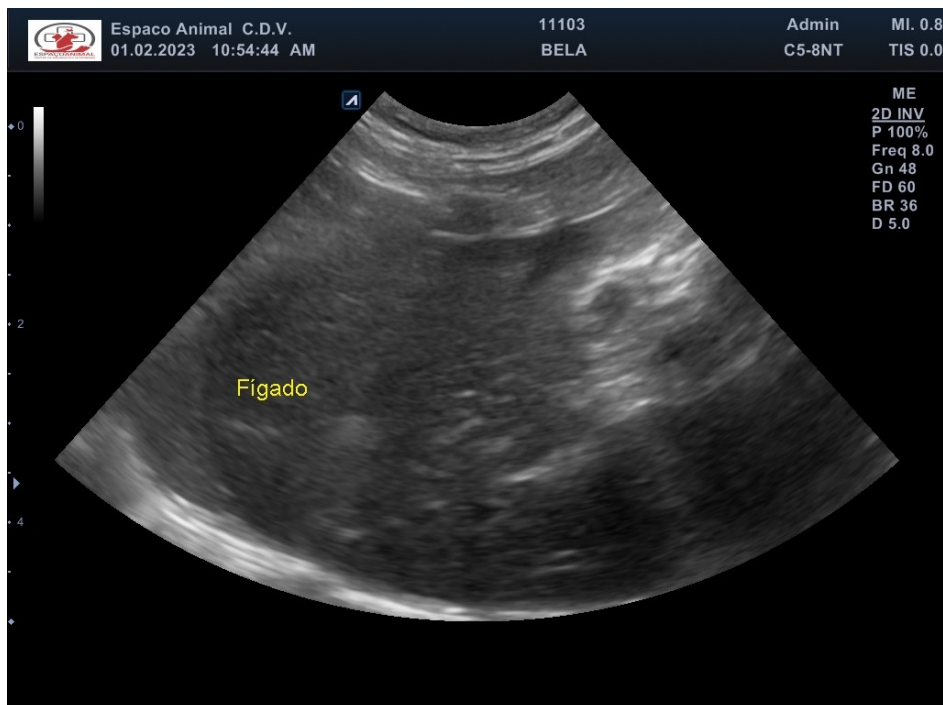
Endereço : Rua Antoine Caron Nro: 173 Jardim Seckler - São Paulo-SP

Requisitante : Thamiris Barbieri CRMV-SP 53156

Clínica : Ong Sos Clínica Veterinária Popular

Endereço: Rua Espírito Santo Nro: 746 Cerâmica - São Caetano

ULTRASSOM ABDOMINAL





ESPAÇOANIMAL
CENTRO DE DIAGNÓSTICO VETERINÁRIO

Nº OS: 21360

Animal: Bela

Data: 01/02/2023

Espécie : Felina

Raça: Srd Felino

Sexo: Fêmea

Di. Nasc.: 01/02/2022

1a 0m 0d

Proprietário : Elane Dos Anjos Costa

CPF: 333.063.878-86

Telefone: (11) 96664-02

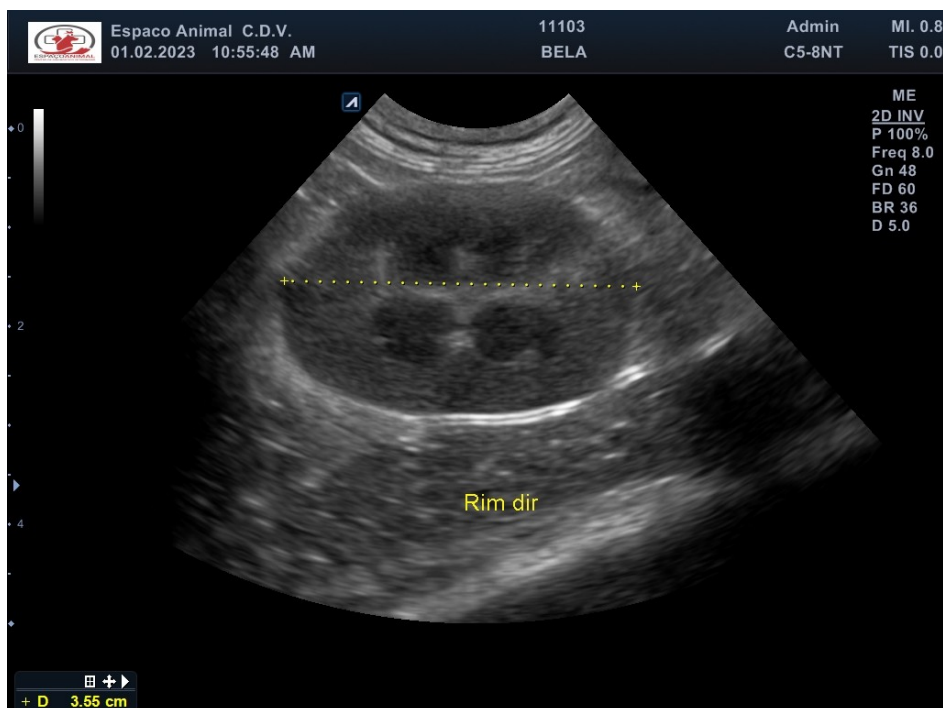
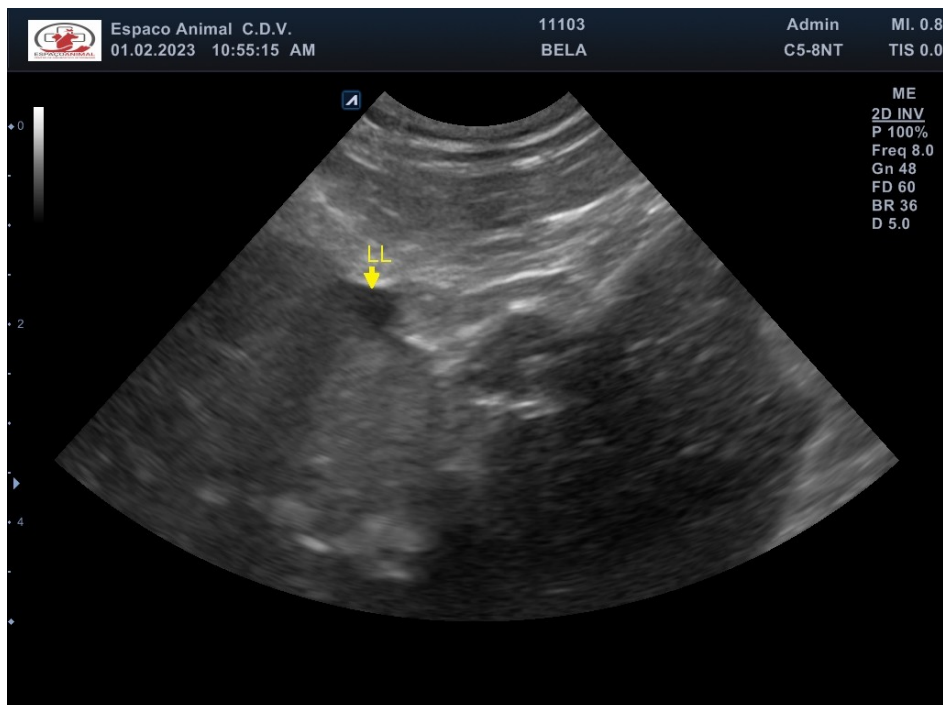
Endereço : Rua Antoine Caron Nro: 173 Jardim Seckler - São Paulo-SP

Requisitante : Thamiris Barbieri CRMV-SP 53156

Clínica : Ong Sos Clínica Veterinária Popular

Endereço: Rua Espírito Santo Nro: 746 Cerâmica - São Caetano

ULTRASSOM ABDOMINAL





ESPAÇOANIMAL
CENTRO DE DIAGNÓSTICO VETERINÁRIO

Nº OS: 21360

Animal: Bela

Data: 01/02/2023

Espécie : Felina

Raça: Srd Felino

Sexo: Fêmea

Di. Nasc.: 01/02/2022

1a 0m 0d

Proprietário : Elane Dos Anjos Costa

CPF: 333.063.878-86

Telefone: (11) 96664-02

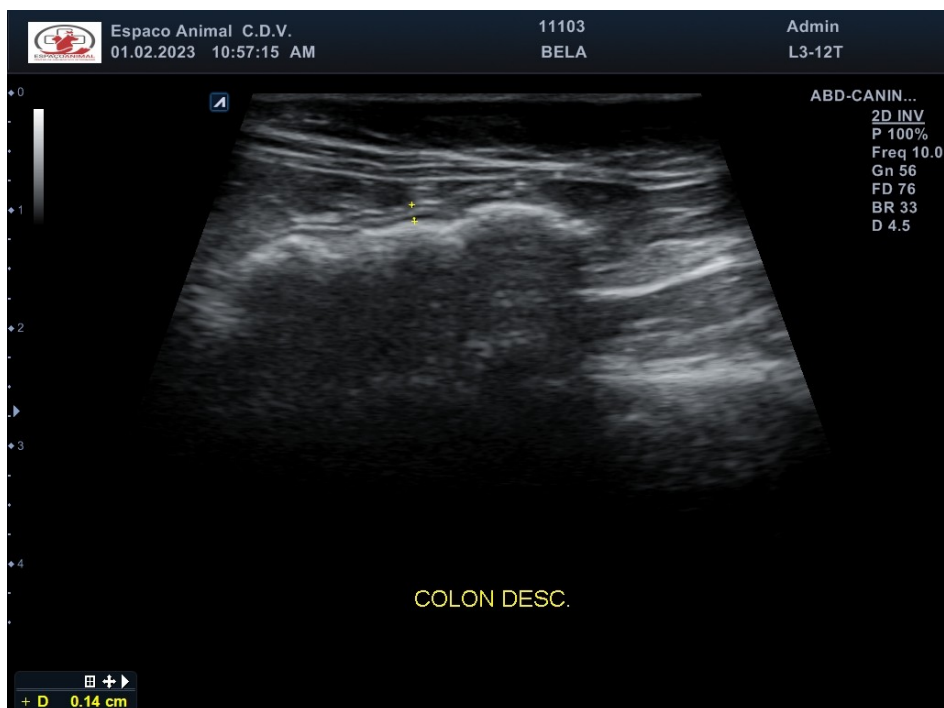
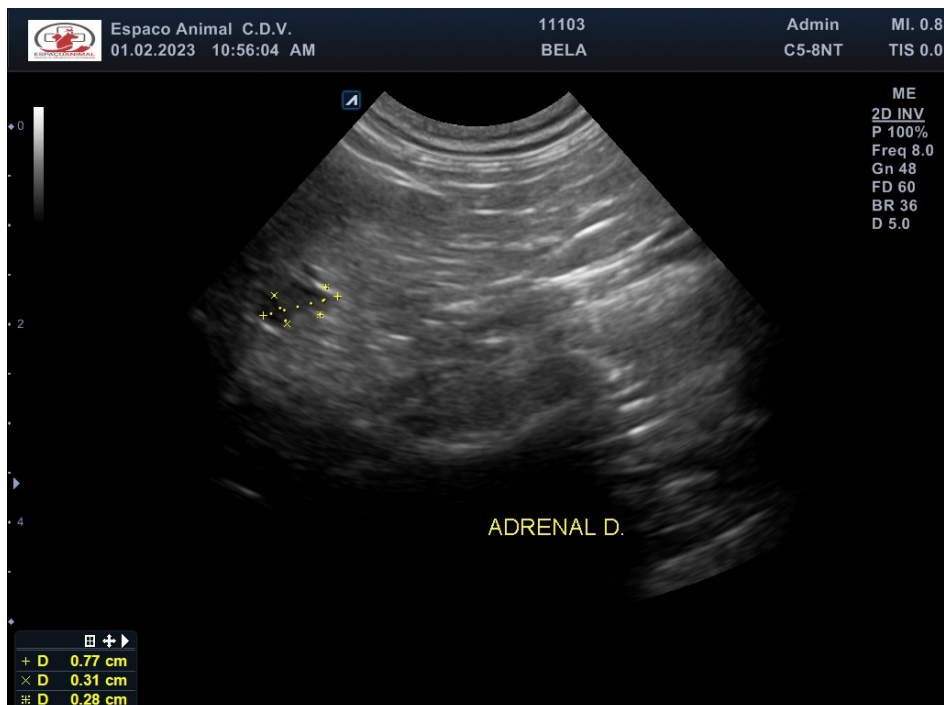
Endereço : Rua Antoine Caron Nro: 173 Jardim Seckler - São Paulo-SP

Requisitante : Thamiris Barbieri CRMV-SP 53156

Clínica : Ong Sos Clínica Veterinária Popular

Endereço: Rua Espirito Santo Nro: 746 Cerâmica - São Caetano

ULTRASSOM ABDOMINAL





ESPAÇOANIMAL
CENTRO DE DIAGNÓSTICO VETERINÁRIO

Nº OS: 21360

Animal: Bela

Data: 01/02/2023

Espécie : Felina

Raça: Srd Felino

Sexo: Fêmea

Di. Nasc.: 01/02/2022

1a 0m 0d

Proprietário : Elane Dos Anjos Costa

CPF: 333.063.878-86

Telefone: (11) 96664-02

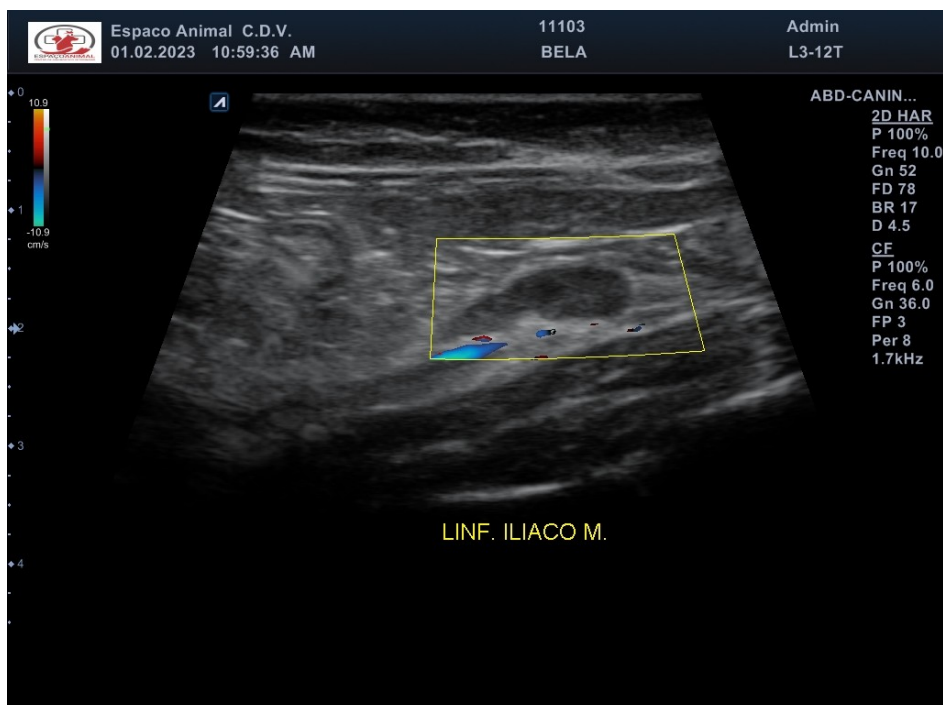
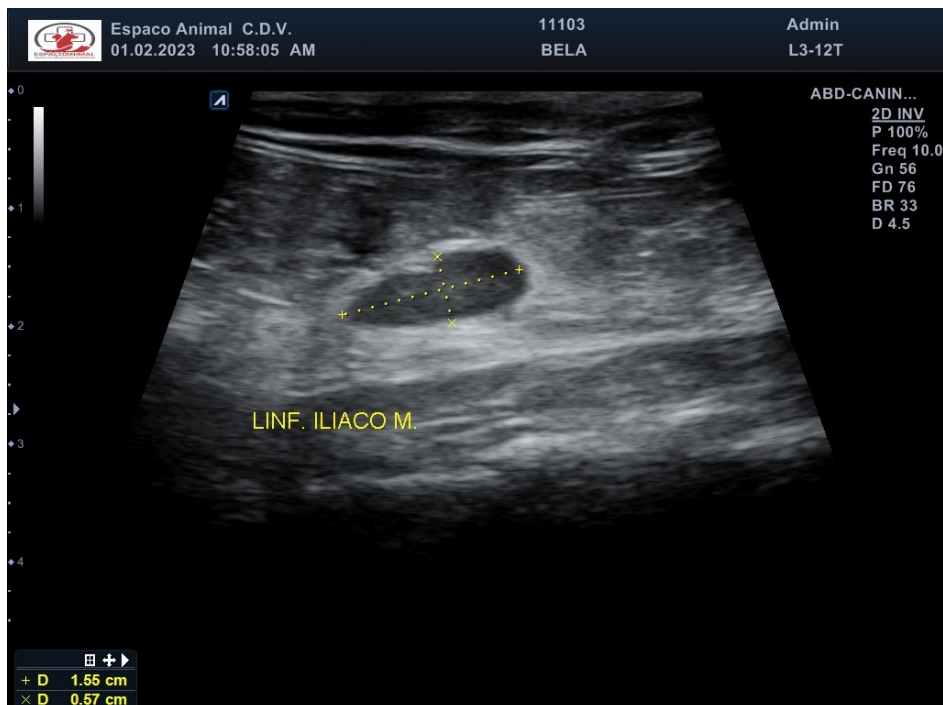Endereço : Rua Antoine Caron Nro: 173 Jardim Seckler - São Paulo-SP

Requisitante : Thamiris Barbieri CRMV-SP 53156

Clinica : Ong Sos Clínica Veterinária Popular

Endereço: Rua Espirito Santo Nro: 746 Cerâmica - São Caetano

ULTRASSOM ABDOMINAL





ESPAÇOANIMAL
CENTRO DE DIAGNÓSTICO VETERINÁRIO

Nº OS: 21360

Animal: Bela

Data: 01/02/2023

Espécie : Felina

Raça: Srd Felino

Sexo: Fêmea

Di. Nasc.: 01/02/2022

1a 0m 0d

Proprietário : Elane Dos Anjos Costa

CPF: 333.063.878-86

Telefone: (11) 96664-02

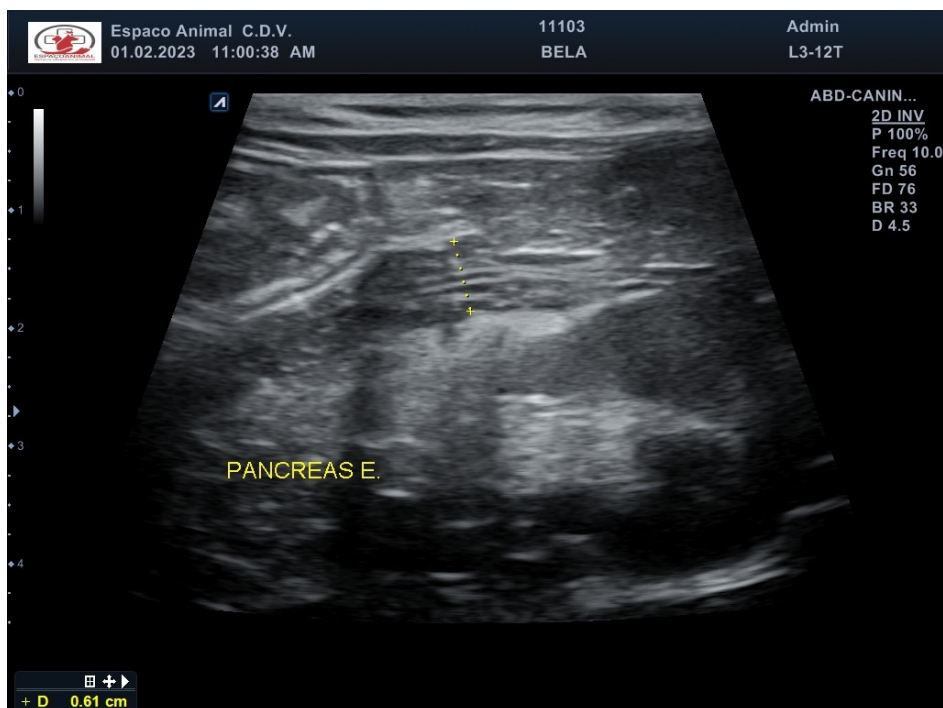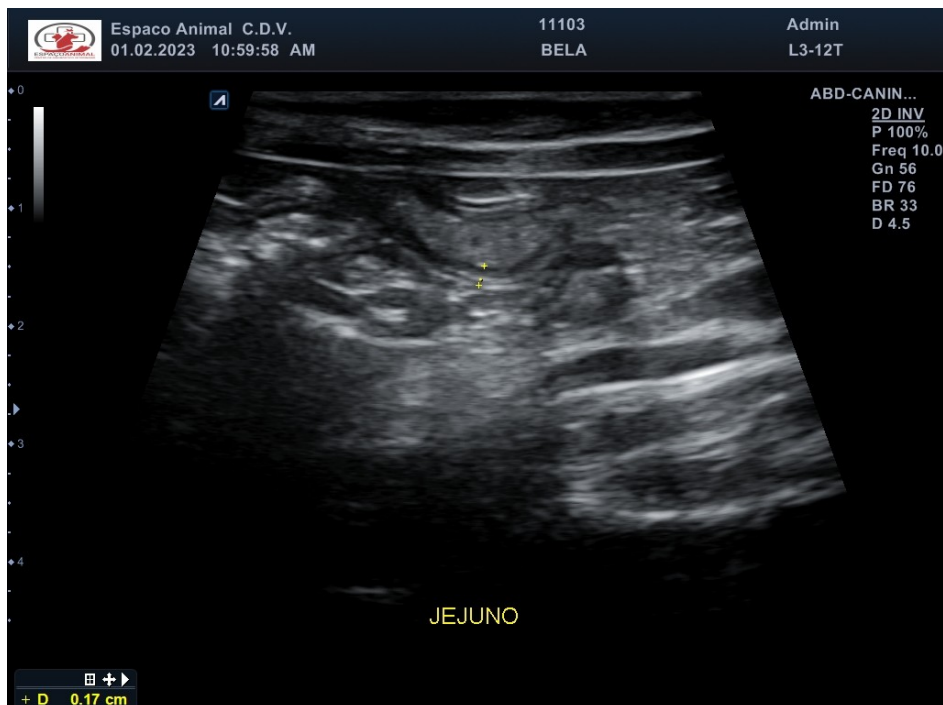
Endereço : Rua Antoine Caron Nro: 173 Jardim Seckler - São Paulo-SP

Requisitante : Thamiris Barbieri CRMV-SP 53156

Clínica : Ong Sos Clínica Veterinária Popular

Endereço: Rua Espirito Santo Nro: 746 Cerâmica - São Caetano

ULTRASSOM ABDOMINAL





ESPAÇOANIMAL
CENTRO DE DIAGNÓSTICO VETERINÁRIO

Nº OS: 21360

Animal: Bela

Data: 01/02/2023

Espécie : Felina

Raça: Srd Felino

Sexo: Fêmea

Di. Nasc.: 01/02/2022

1a 0m 0d

Proprietário : Elane Dos Anjos Costa

CPF: 333.063.878-86

Telefone: (11) 96664-02

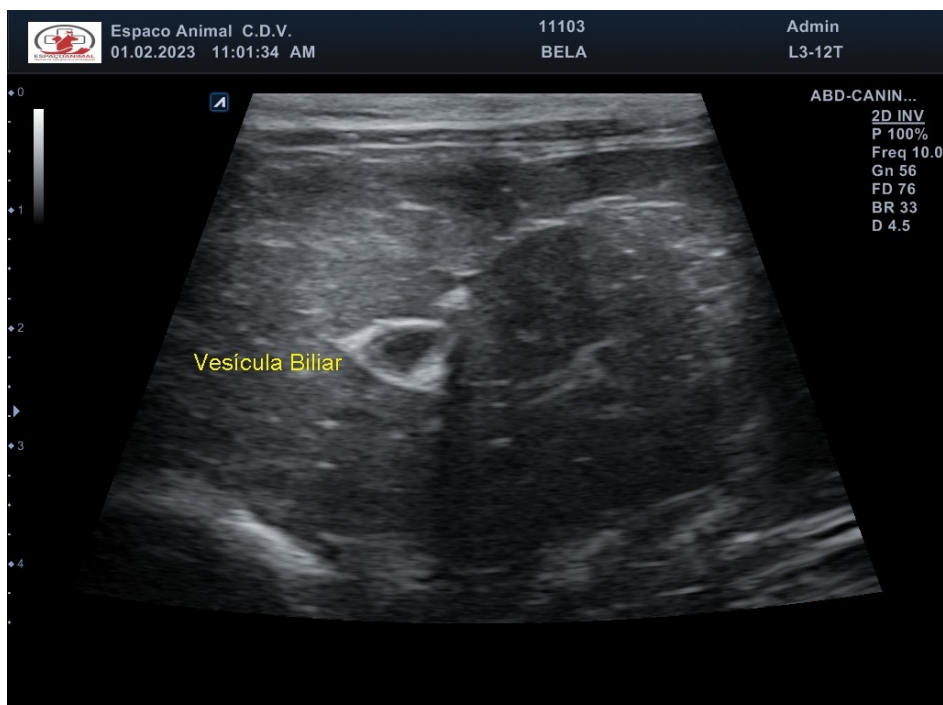
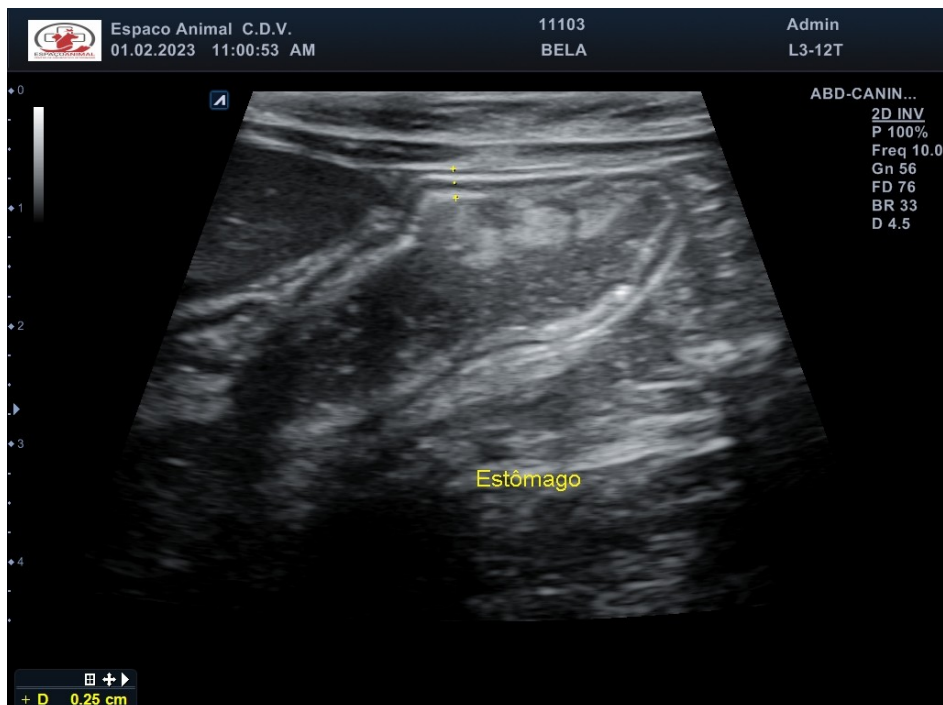
Endereço : Rua Antoine Caron Nro: 173 Jardim Seckler - São Paulo-SP

Requisitante : Thamiris Barbieri CRMV-SP 53156

Clinica : Ong Sos Clínica Veterinária Popular

Endereço: Rua Espirito Santo Nro: 746 Cerâmica - São Caetano

ULTRASSOM ABDOMINAL





ESPAÇOANIMAL
CENTRO DE DIAGNÓSTICO VETERINÁRIO

Nº OS: 21360

Animal: Bela

Data: 01/02/2023

Espécie : Felina

Raça: Srd Felino

Sexo: Fêmea

Di. Nasc.: 01/02/2022

1a 0m 0d

Proprietário : Elane Dos Anjos Costa

CPF: 333.063.878-86

Telefone: (11) 96664-02

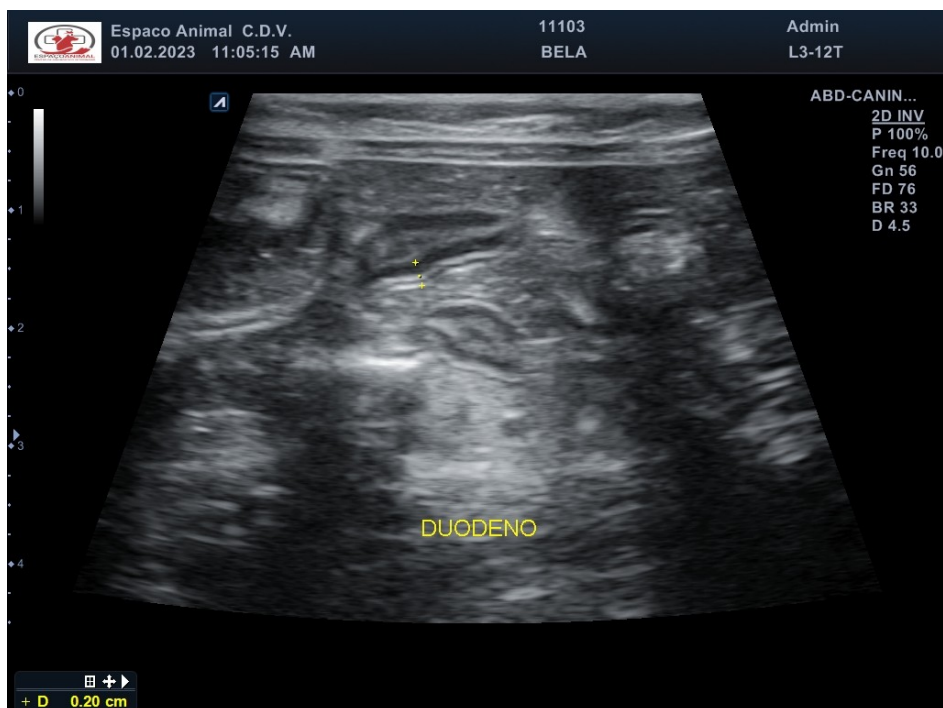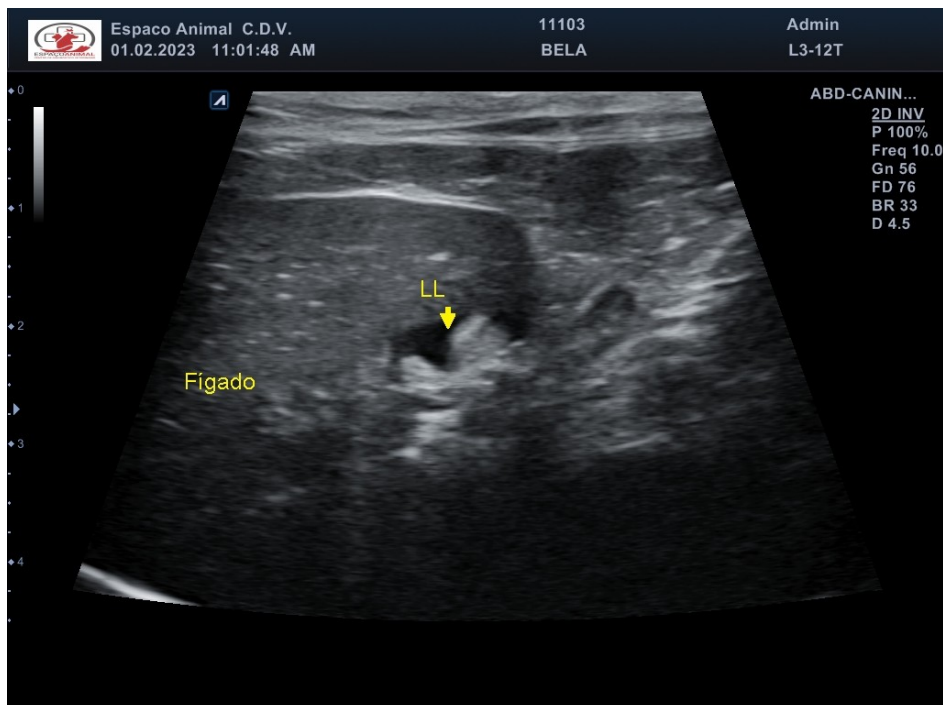
Endereço : Rua Antoine Caron Nro: 173 Jardim Seckler - São Paulo-SP

Requisitante : Thamiris Barbieri CRMV-SP 53156

Clínica : Ong Sos Clínica Veterinária Popular

Endereço: Rua Espirito Santo Nro: 746 Cerâmica - São Caetano

ULTRASSOM ABDOMINAL





ESPAÇOANIMAL
CENTRO DE DIAGNÓSTICO VETERINÁRIO

Nº OS: 21360

Animal: Bela

Data: 01/02/2023

Espécie : Felina

Raça: Srd Felino

Sexo: Fêmea

Di. Nasc.: 01/02/2022

1a 0m 0d

Proprietário : Elane Dos Anjos Costa

CPF: 333.063.878-86

Telefone: (11) 96664-02

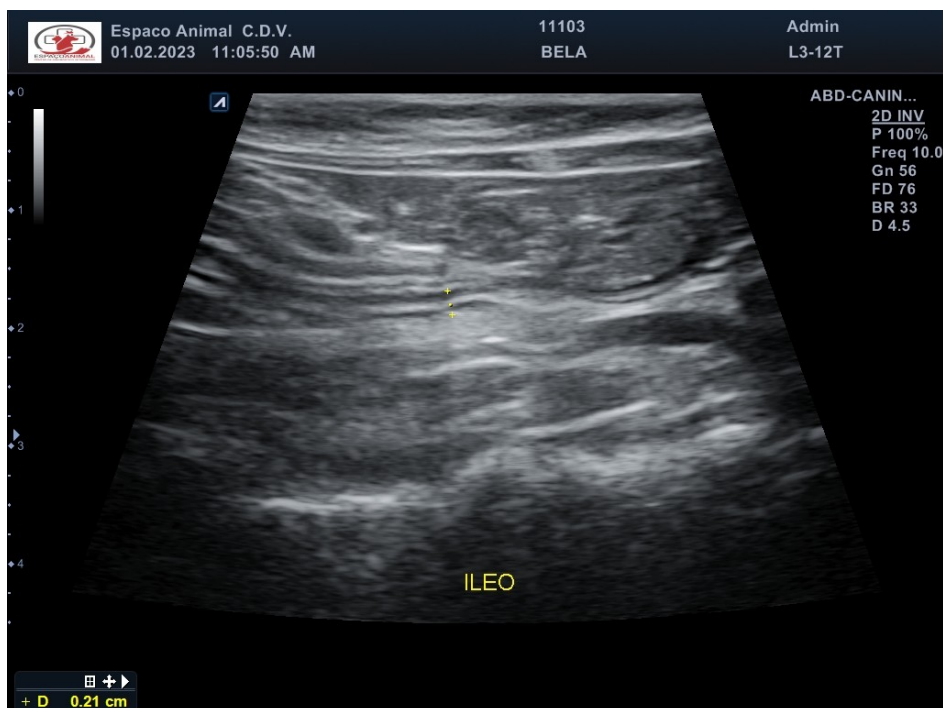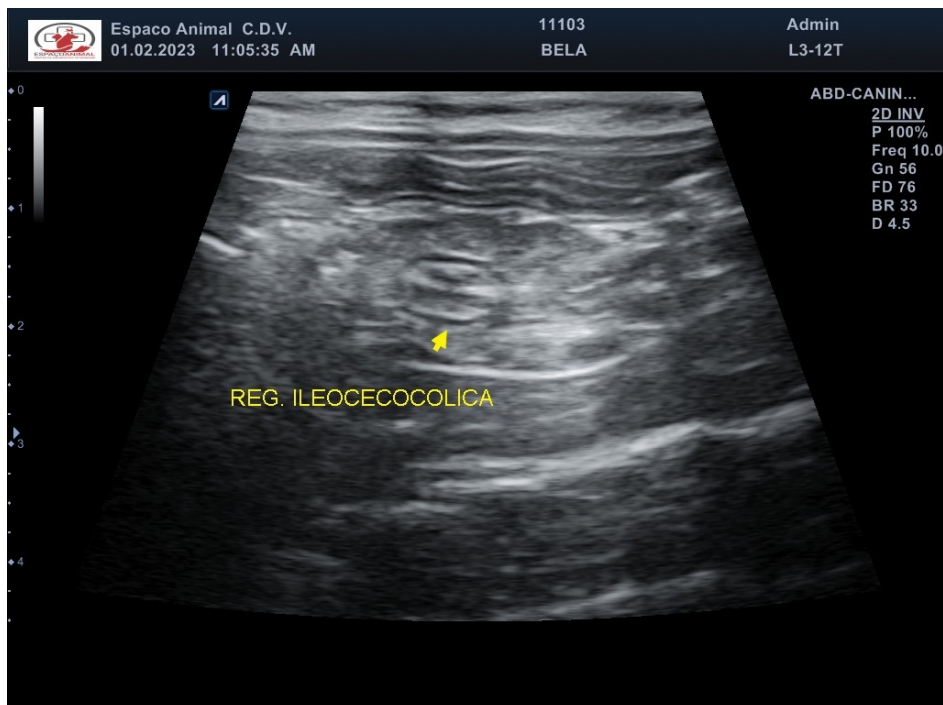
Endereço : Rua Antoine Caron Nro: 173 Jardim Seckler - São Paulo-SP

Requisitante : Thamiris Barbieri CRMV-SP 53156

Clínica : Ong Sos Clínica Veterinária Popular

Endereço: Rua Espirito Santo Nro: 746 Cerâmica - São Caetano

ULTRASSOM ABDOMINAL





ESPAÇOANIMAL
CENTRO DE DIAGNÓSTICO VETERINÁRIO

Nº OS: 21360

Animal: Bela

Data: 01/02/2023

Espécie : Felina

Raça: Srd Felino

Sexo: Fêmea

Di. Nasc.: 01/02/2022

1a 0m 0d

Proprietário : Elane Dos Anjos Costa

CPF: 333.063.878-86

Telefone: (11) 96664-02

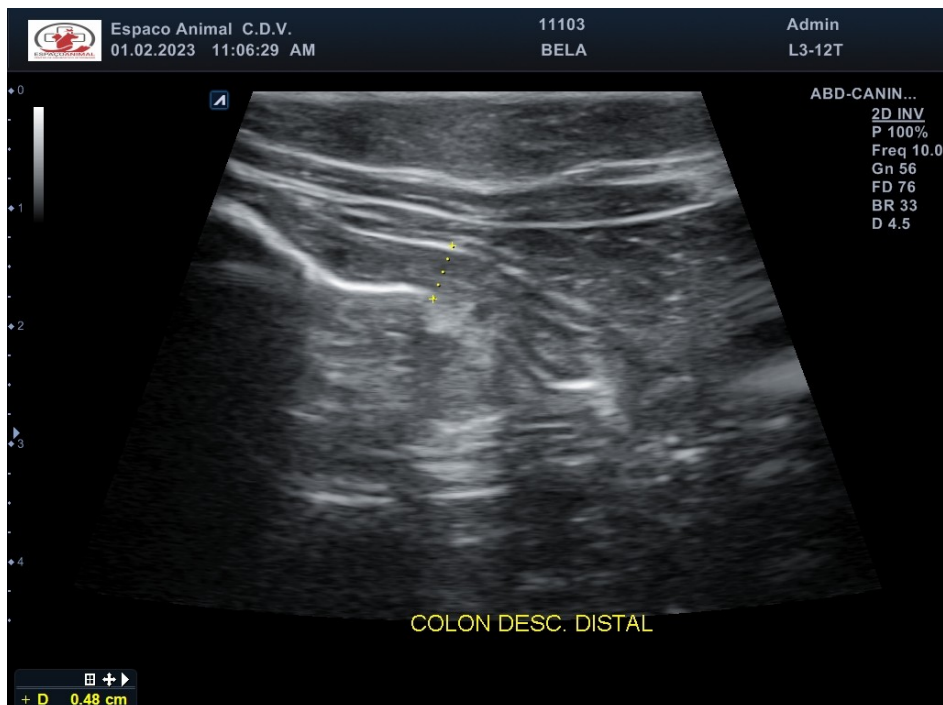
Endereço : Rua Antoine Caron Nro: 173 Jardim Seckler - São Paulo-SP

Requisitante : Thamiris Barbieri CRMV-SP 53156

Clínica : Ong Sos Clínica Veterinária Popular

Endereço: Rua Espírito Santo Nro: 746 Cerâmica - São Caetano

ULTRASSOM ABDOMINAL



Assinado eletronicamente por: em 01/02/2023 11:34:33
JARDEL FELIPE TREMEA - CRMV-SP 42496