

Nome do Pet: Deka

Tutor: Mirian / Everton

ID: 45179

Espécie: Canina

Raça: Labrador/SRD

Sexo: M 15 Kg

Idade: 15 anos

Anclivepa (Ficha 324439)

Data: 14/03/2023

LAUDO ECODOPPLERCARDIOGRÁFICO

Análise Doppler

	Valor obtido	Referência	Unidade
Relação E/A mitral	1.47	1,0 – 2,0	
Vel. E mitral	56.03	53 – 108	cm/s
Vel. A mitral	38.23	38 - 52	cm/s
Desacel. Onda E mitral	81.00	52 – 108	ms
TRIV	75	41 - 73	cm/s
E/TRIV	0,74	< 2,5 p/ DVCM	
Padrão diastólico	E > A	E > A	
Gradiente de Fluxo Pulmonar	2.02		mmHg
Velocidade máx. Fluxo Pulmonar	71.06	50 - 120	cm/s
Gradiente de Fluxo aórtico	4.29		mmHg
Velocidade máx. Fluxo Aórtico	103.59	90 - 160	cm/s
Gradiente Pressão Pulmonar estimado ¹	Sem regurg.	< 12	mmHg

¹ACVIM 2020 - GP= 4 x Vmáx (m/s) reg. Triusp.

Análise em Modo B e M

	Valor obtido	Unidade	Obs.
Contração segmentar	Normocinesia		
Diâm. Diastólico de Ventrículo Direito	1.29	cm	Normal
Septo Interventricular em Diástole	0.87	cm	Normal
Diâm. Diastólico de Ventrículo Esquerdo	3.72	cm	Leve aumento
Parede Livre de VE em Diástole	0.65	cm	Normal
Septo Interventricular em Sístole	1.10	cm	Normal
Diâm. Sistólico de Ventrículo Esquerdo	2.28	cm	Leve aumento
Parede Livre de VE em Sístole	0.99	cm	Normal
TAPSE	16.01	mm	Normal
DIVEd normalizado	1,68		Ref. < 1,7
Fração de Encurtamento	39	%	Ref. 28 - 50
Fração de Ejeção (Teicholz)	70	%	Ref. 55- 80
Relação Átrio Esquerdo/ Aorta	1.48	cm	Ref.: <1,60

Nome do Pet: Deka

Tutor: Mirian / Everton

ID: 45179

Espécie: Canina

Raça: Labrador/SRD

Sexo: M 15 Kg

Idade: 15 anos

Anclivepa (Ficha 324439)

Data: 14/03/2023

Diâmetro do Átrio Esquerdo	2.71	cm	Normal
Diâmetro da Aorta	1.83	cm	
Pericárdio	Normal, sem derrame		
Átrio direito	Normal (subj.)		
FC	110	Bpm	

Valvas Atrioventriculares e Semilunares

Valva Mitral: Insuficiente – espessada e irregular. Estudo Doppler e mapeamento de fluxo em cores demonstrou fluxo transvalvar sistólico turbulento em interior de átrio esquerdo, com regurgitação mitral discreta (1,8 m/s; 13,0 mmHg).

Valva Tricúspide: Aspecto e movimentação de cúspides normal. Estudo Doppler e mapeamento de fluxo em cores dentro da normalidade.

Valva Pulmonar: Aspecto e movimentação de cúspides normal. Estudo Doppler e mapeamento de fluxo em cores dentro da normalidade.

Valva Aórtica: Aspecto e movimentação de cúspides normal. Estudo Doppler e mapeamento de fluxo em cores dentro da normalidade.

Conclusão

Endocadiose de mitral sem remodelamento de átrio esquerdo. Insuficiência valvar mitral discreta. Dilatação de ventrículo esquerdo. Função diastólica preservada. Sem evidências de comprometimento sistólico de VE por regurgitação mitral. Sem evidências de hipertensão pulmonar.

Observações:

Grau de importância/ gravidade: leve → discreto → moderado → importante

Check-up pré-operatório: nega síncope, tosse, convulsões ou cansaço fácil. Paciente SRD (preto, pelo curto, porte pequeno a médio) - veio descrito em requisição como Labrador.



Dra. Luciana Calciolari (CRMV/SP 24.760)
Médica Veterinária Cardiologista

Atenção: Análise subjetiva presente neste laudo. O valor preditivo deste exame/diagnóstico depende da análise conjunta do seu resultado com os dados clínicos, epidemiológicos e demais exames complementares do paciente. A veracidade deste laudo está limitada ao momento da realização do exame, ao método utilizado, ao equipamento (VinoD2Vet), à colaboração do paciente, às demais variáveis que possam interferir no resultado do presente exame e à lisura das informações prestadas pelo tutor/responsável do paciente, não se responsabilizando o Médico Veterinário por qualquer informação distorcida.

Nome do Pet: Deka

Tutor: Mirian / Everton

ID: 45179

Espécie: Canina

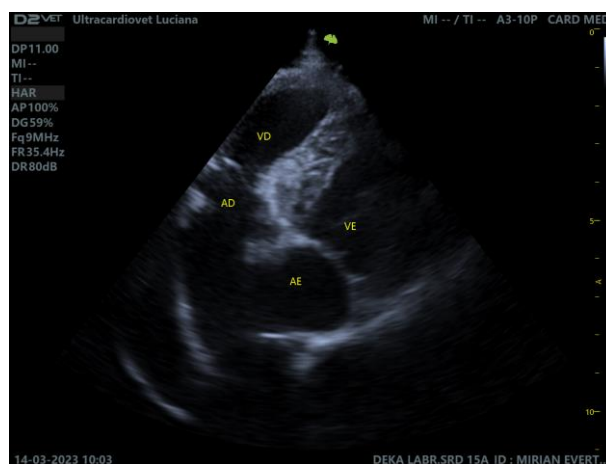
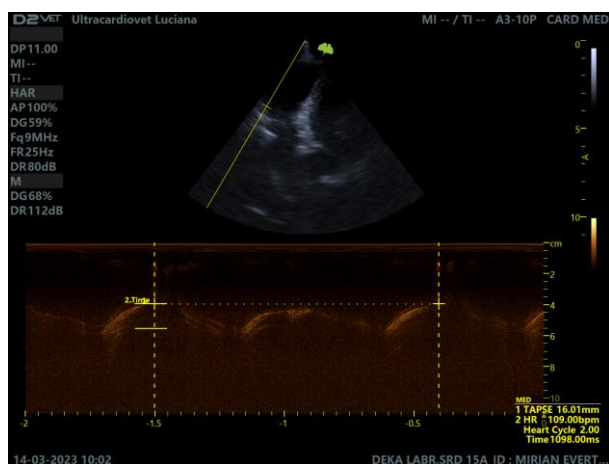
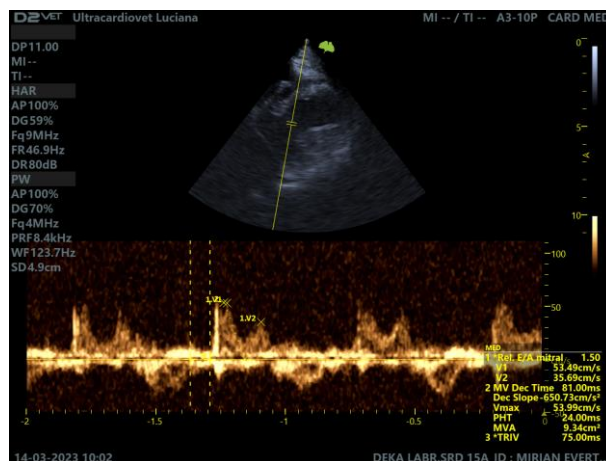
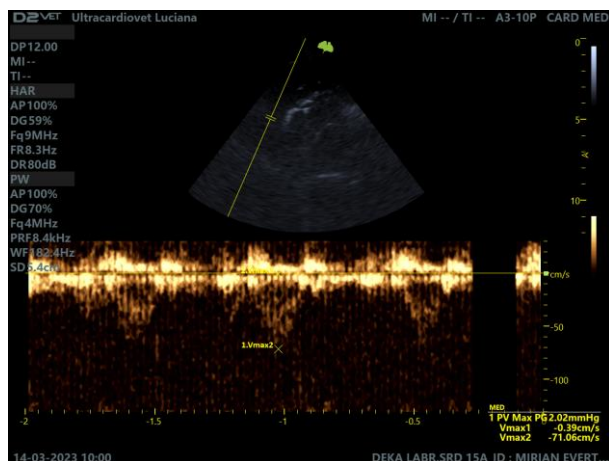
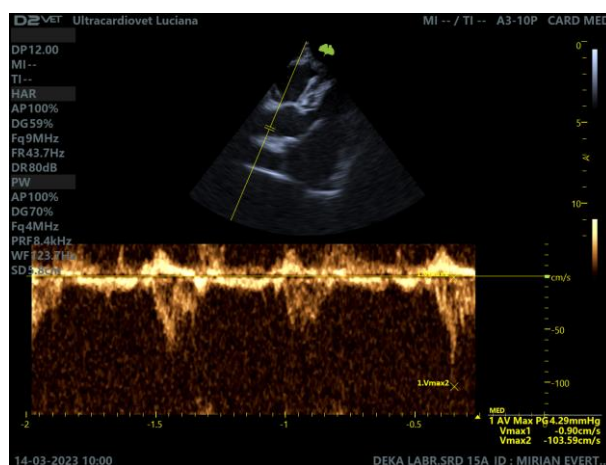
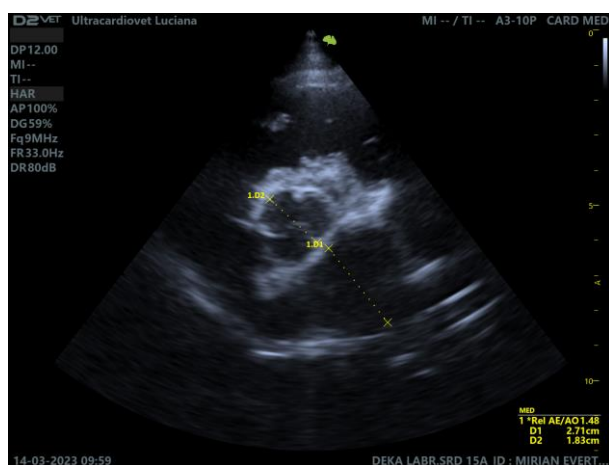
Raça: Labrador/SRD

Sexo: M 15 Kg

Idade: 15 anos

Anclivepa (Ficha 324439)

Data: 14/03/2023



Nome do Pet: Deka

Tutor: Mirian / Everton

ID: 45179

Espécie: Canina

Raça: Labrador/SRD

Sexo: M 15 Kg

Idade: 15 anos

Anclivepa (Ficha 324439)

Data: 14/03/2023

